

# بررسی تأثیر پماد گیاهی فاندربول بر روند اپیتلیالی شدن بستر زخم سوختگی درجه سه در موش بزرگ آزمایشگاهی

مریم کبیر سلمانی M.Sc، احمد حسینی Ph.D، علی خوش باطن Ph.D، مجتبی رضازاده Ph.D

\* دانشگاه تربیت مدرس - دانشکده علوم پزشکی - گروه علوم تشریحی

\* دانشگاه شهید بهشتی - دانشکده علوم پزشکی - گروه علوم تشریحی

\*\*\* دانشگاه بقیة الله «عج» - دانشکده علوم پزشکی - گروه فیزیولوژی

\*\*\*\* دانشگاه تربیت مدرس - دانشکده علوم پزشکی - گروه علوم تشریحی

\* آدرس مکاتبه: تهران - دانشگاه تربیت مدرس - دانشکده علوم پزشکی - گروه علوم تشریحی

## چکیده

\* **هدف:** مطالعه تأثیر پماد فاندربول (fundermol) بر اپیتلیالی شدن بستر زخمهای سوختگی درجه سه به عنوان یک درمان غیر جراحی مناسب در روند التیام زخم.

\* **نوع مطالعه:** تجربی

\* **مواد و روشها:** در این بررسی ۴۵ رأس موش بزرگ آزمایشگاهی نر و ماده از نژاد آلبینو - ان - ماری به وزن ۱۸۰-۱۶۰ گرم را با داروی تیوپتال سدیم به روش داخل صفاقی بیهوش کرده و زخمهای مشابه در آنها ایجاد کرده و به طور تصادفی به سه گروه درمان شده با پماد فاندربول، درمان شده با پماد سیلور سولفادiazین و گروه کنترل، تقسیم شدند و در قسمتهای جداگانه نگهداری شده و تحت مراقبتهای لازم قرار گرفتند. در روزهای هفتم، چهاردهم و بیست و هشتم پس از ایجاد جراحت سوختگی، نمونههای مشابهی از پوست نواحی مرکزی، حاشیه و بافت سالم اطراف زخم برداشته شد. پس از پردازشهای لازم و رنگ آمیزی، سیر اپیتلیالی شدن بستر زخم در گروههای مختلف با استفاده از روشهای مورفومتریک محاسبه و با یکدیگر مقایسه شد.

\* **یافته‌ها:** نتایج آماری نشانگر آن است که پماد فاندربول، اپیتلیالیزه شدن زخم حاصل از سوختگی درجه سه را افزایش می‌دهد و آن را به سمت بسته شدن زخم پیش می‌برد. ما چنین تصور نمودیم که افزایش ویسکوزیته بستر زخم و حمایت فولیکولهای مو به عنوان نتایج استفاده از فاندربول می‌تواند به یک روند اپیتلیالیزه شدن بستر بیانجامد. همچنین خواص ضد میکروبی، ضد التهابی پماد می‌تواند این روند را تسهیل نماید. با این همه مکانیسم دقیق اثر درمانی این دارو باید همچنان مورد مطالعه قرار گیرد.

\* **نتیجه‌گیری:** با توجه به تجزیه و تحلیل‌های آماری و این نکته که گزارشی از عوارض جانبی و سوء ترکیبات طبیعی تشکیل دهنده پماد فاندربول در دست نیست، به نظر می‌رسد استفاده از این پماد بتواند بعنوان یک روش درمان غیر جراحی در خصوص زخمهای سوختگی درجه سه مطرح گردد. تعمیم یافته‌های این مطالعه بر نمونه‌های انسانی تأمل و بررسی‌های بیشتری را می‌طلبد و مطالعات دقیق روی مکانیسم عمل ترکیبات موثر دارو ضروری است.

**کل واژگان:** التیام زخم، اپیتلیالی شدن زخم، پماد فاندربول، لاسون، فلاونوئید.

## مقدمه

در زخمهای سوختگی درجه سه با تمام ضخامت به خصوص در صورتی که وسعت زخم بیش از ۵٪ از سطح بدن را شامل شود، امکان التیام و اپیتلیالی شدن خود بخودی زخم وجود ندارد. هم اکنون متداولترین درمان بالینی در مورد این گونه زخمها، مندهای جراحی ترمیمی و پیوند پوست است (۱).

از دیرباز مطالعات گوناگونی در پی یافتن درمان غیر جراحی مطلوب جهت التیام بخشیدن به زخمهای سوختگی صورت پذیرفته است و به موازات آن بررسی‌های متعددی نیز در زمینه تأثیر ترکیبات طبیعی و گیاهی مختلف به عمل آمده است.

در مطالعات انجام شده، گزارشهای موفقیت آمیزی از تأثیر دوزهای مختلف پرتوی گاما در التیام زخم سوختگی با تمام ضخامت در موش کوچک آزمایشگاهی (۲)؛ تأثیر لیزر دی‌اکسیدکربن بر ترمیم زخمهای سطحی و عمقی در خرگوش (۳)؛ اثرات درمانی پرتوهای فرابنفش و اولتراسوند بر زخمهای با تمام ضخامت در خرگوش (۴)؛ اثر عامل رشد اپیدرمی<sup>۱</sup> (EGF) در نوزایش اپیدرم، سنتز کلاژن و قدرت کشش‌پذیری پوست (۷، ۶، ۵)، اثر فاکتور رشد پلاکتی در روند التیام زخم (۸) و ... در دست است. علیرغم نتایج فوق به دلایل گوناگون از جمله ابهام در مورد اثرات سوء جانبی، هزینه بالای برخی از روشها و عدم تأمین اهداف کلی درمان؛ هنوز جایگاهی در کاربرد بالینی نیافته‌اند و برخی نیز به عنوان درمان کمکی در کنار درمانهای جراحی مطرح می‌شوند.

درمانهای دارویی مطرح نیز اغلب در راستای جلوگیری از عفونی شدن این زخمها و درمان و مقابله با عفونتهای احتمالی است. از جمله داروهای ضد باکتریایی و جلدی که معمولاً در زخمهای سوختگی درجه سه تجویز می‌شود، پماد سیلورسولفادبازین ۱٪ با نام تجاری فلامازین<sup>۲</sup> است. در سوختگیهای وسیع و شدید به علت احتمال بالای آلودگی به باکتریهای گرم منفی به طور وسیعی از این پماد استفاده می‌شود (۹) و امروزه به عنوان یک درمان استاندارد در درمان زخمهای سوختگی به شمار می‌رود (۱۰).

در تحقیق حاضر تأثیر پماد گیاهی فاندرومول و سیلورسولفادبازین بر اپیتلیالی شدن بستر زخم سوختگی با یکدیگر و با گروه کنترل مقایسه شده است.

## مواد و روشها

در این بررسی ۴۵ راس موش بزرگ آزمایشگاهی نر و ماده از نژاد البینو - ان ماری به وزن ۱۸۰-۱۶۰ گرم مورد آزمایش قرار گرفتند. روش کار بدین ترتیب بود که پس از توزین، حیوانات با استفاده از تیوپتال سدیم (۴ میلی گرم به ازاء هر کیلوگرم از وزن) به روش داخل صفاقی بیهوش شدند. سپس موهای ناحیه پشت را کاملاً تراشیده و حیوان در وسیله‌ای از قبل طراحی شده، به نحوی قرار داده شد که در تمامی نمونه‌ها بخش تقریباً یکسانی از پشت آنها به مدت پنج ثانیه در معرض مستقیم با بخار آب قرار گرفت.

پس از ایجاد زخم سوختگی حیوان به طور تصادفی در یکی از سه

## گروه زیر قرار گرفت:

۱) گروهی که روزانه یک بار با پماد فاندرومول پانسمان می‌شدند.

۲) گروهی که تحت هیچ گونه درمان خاصی قرار نداشتند.

۳) گروهی که روزانه یک بار با پماد سیلورسولفادبازین پانسمان

می‌شدند.

بعد از هفت، چهارده و بیست و هشت روز مراقبت، حیوان را با استفاده از گاز اتر کشته و جهت بررسیهای بافتی نمونه برداری انجام گرفت. روش نمونه گیری بدین ترتیب بود که از یک سوم میانی زخم نواری عرضی به طول ۵ سانتیمتر و با تمام ضخامت برداشته شد. در این حالت، بخش مرکزی و حاشیه‌ای زخم و نواحی سالم مجاور بستر زخم در نمونه‌ها به صورت قرینه قابل مشاهده بود. نمونه‌ها پس از فیکس در فرمالین ۱۰ درصد و پردازشهای لازم به روش هماتوکسیلین و اتوزین رنگ آمیزی شده و مورد ارزیابی بافتی قرار گرفتند. تراکم منطقه‌ای اپیدرم با استفاده از روشهای مورفومتری و استفاده از لنز چشمی که دارای صفحه شطرنجی مخصوص بود مورد محاسبه قرار گرفت.

یافته‌های حاصل از ارزیابی مورفومتری با استفاده از نرم افزارها (SPSS) به روش آزمون مقایسه‌ای (Paired Samples t-test) مورد تجزیه و تحلیل و پردازشهای آماری قرار گرفت.

## \* معرفی دارو

داروی فاندرومول به شکل پماد در پژوهشکده علوم پزشکی و مهندسی جانپازان تهیه شده و فرمولاسیون دقیق آن در اختیار سازندگان داروست. برخی از ترکیبات دارو عبارتند از: موم زنبور عسل<sup>۳</sup> و فلاونوئیدها<sup>۴</sup>، اسیدهای چرب غیر اشباع، کورکومین<sup>۵</sup> و لائوسون<sup>۶</sup>.

پایه پماد فاندرومول، موم زنبور عسل و ماده موثر آن لائوسون است. موم زنبور عسل دارای ترکیبات مختلفی از جمله فلاونوئید است که فعالیت شیمیایی بالایی دارد. از آثار آن در سیستمهای حیوانی می‌توان بر اثر استروژنیک، ضد باکتریایی، اثر بر نفوذ پذیری غشاء، کاهش تشکیل رادیکالهای آزاد، اثر ضدالتهابی در نتیجه مهار مدیاتورهای التهاب مانند پروستاگلاندینها، اثر تسکینی و بی‌حس‌کنندگی موضعی قابل مقایسه آن با کوکائین اشاره نمود (۱۱، ۱۲، ۱۳). در موم زنبور عسل ماده‌ای به نام پروپولیس<sup>۷</sup> یافت می‌شود که اثرات ضدالتهابی موثر و قابل مقایسه‌ای با دیکلوفناک دارد (۱۴). ماده مؤثر این پماد که لائوسون نام دارد از مشتقات کوئینونهاست و باعث افزایش میل ترکیبی اکسیژن با گلبولهای قرمز خون و استحکام غشاء گلبول قرمز

1. Epidermal Growth Factor
2. Flamazine
3. Bees wax
4. Flavonoids
5. Curcumin
6. Lawson
7. Propolis

می‌شود (۱۵،۱۶) و علاوه بر آن دارای اثرات ضدباکتریایی و ضد قارچی است. کورکومین نیز دارای اثرات ضد موثاژنی است و بک مهار کننده تحریک سرطانی به شمار می‌رود (۱۷).

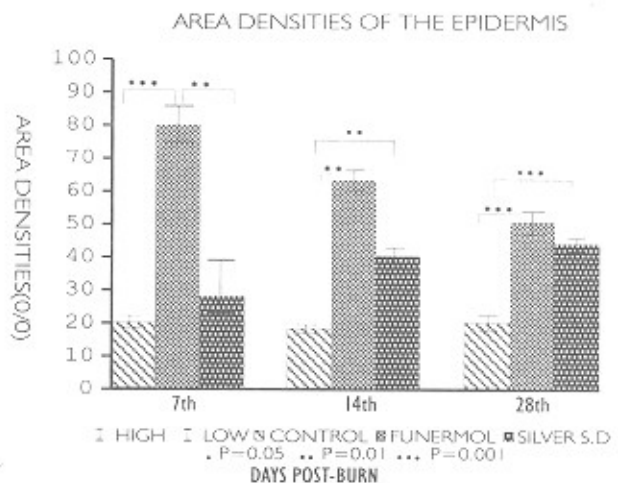
## یافته‌ها

بررسی آماری متغیر کمی تراکم منطقه‌ای اپیدرم در گروه‌های آزمایشی مختلف نشان داد که تراکم منطقه‌ای اپیدرم در گروه درمان شده با پماد فاندرومول در روز هفتم پس از ایجاد زخم سوختگی بطور معنی داری ( $P \leq 0.01$ ) با گروه درمان شده با پماد سیلور سولفادیازین و ( $P \leq 0.001$ ) با گروه کنترل تفاوت دارد. بین گروه‌های کنترل و سیلور سولفادیازین اختلاف معنی داری مشاهده نشد.

در روز چهاردهم پس از ایجاد زخم سوختگی تفاوت معنی داری ( $P \leq 0.01$ ) بین گروه‌های فاندرومول و سیلور سولفادیازین با گروه کنترل مشاهده شد اما اختلاف معنی داری بین گروه‌های فاندرومول و سیلور سولفادیازین وجود نداشت.

در روز بیست و هشتم اختلاف معنی داری ( $P \leq 0.001$ ) بین گروه فاندرومول با گروه کنترل و گروه سیلور سولفادیازین با گروه کنترل دیده شد ولیکن بین گروه‌های فاندرومول و سیلور سولفادیازین تفاوت معنی داری از جهت آماری ملاحظه نگردد.

نتایج آماری حاصل از این بررسی در نمودار زیر قابل بررسی است.



## بحث

روند التیام زخم در واقع یک بازگشت موقتی به وضعیت جنینی است که تحت تأثیر عوامل کنترل کننده قرار دارد. تصویر بافتی از بافت در حال التیام نشانگر افزایش تقسیمات میتوزی و ایجاد توده‌های چند شکلی است که فاقد هرگونه سازمان‌بندی و قطبیت مشخص است (۱۸). التیام موفقیت‌آمیز در زخم سوختگی مدیون دو پدیده نوزایش اپیدرم و ترمیم درم است که هر یک شامل مراحل مختلفی است. مهمترین مراحل در نوزایش اپیدرم عبارتند از: تقسیم، مهاجرت، تشکیل تیغه پایه، تمایز، مرگ سلولی و در نهایت شاخی شدن (۱۹). نظریه‌های بسیاری در ارتباط با عوامل مؤثر بر پدیده نوزایش

اپیدرم وجود دارد. از عمده‌ترین عوامل یاد شده می‌توان به موارد زیر اشاره نمود: رهاش برخی از فاکتورهای رشد بویژه فاکتور رشد اپیدرمی (۲۰)، تغییر در بیان ژنوم سلولهای اپیتلیالی که سبب تجزیه دسموزوما و همی دسموزوما می‌شود (۲۱)، وجود بستر مناسبی از بافت همبند زیرین (درم) و غشاء پایه سالم (۲۲) و تحریک کراتینوسیتها توسط سیگنالهای بافت بینابینی، کلاژن و فیبرونکتین (۲۳).

مهاجرت سلولهای اپیتلیالی بیشتر از ناحیه لبه‌های زخم صورت می‌پذیرد که به سمت مرکز زخم پیش می‌روند تا سرانجام سراسر زخم را پوشش دهند. کراتینوسیتها در روند التیام زخمهای پوستی در سطح زخم به طریق حرکت می‌کنند. به منظور امکان این مهاجرت، سلولهای اپیدرمی می‌بایستی اتصالات خود به غشاء پایه و سلولهای مجاور را از دست بدهند و گیرنده‌هایی را اظهار نمایند که اجازه جابه‌جایی آنها بر روی ماتریکس خارج سلولی سطحی را بدهد (۲۴). علاوه بر مهاجرت از لبه‌های زخم، ضمایم اپیدرمی که در درم منتشر شده‌اند از جمله فولیکولهای مو پس از ضایعات پوستی در صورتی که تعدادی از آنها سالم بمانند، تحت تأثیر پدیده التیام قادرند سلولهای اپیتلیالی جدیدی را تولید نموده و جانشین سلولهای آسیب دیده سازند. این روند منجر به پیدایش بک سری جزایر اپیتلیالی در بستر برهنه زخم می‌شود (۱). سلولهای مهاجر از زیر لخته خونی سطحی و یا بافت نکروز حاصل از زخم سوختگی، از طریق فعالیت آنزیمهای ویژه راه خود را باز می‌کنند و با پوشش کامل بستر زخم، مهاجرت و میتوز متوقف می‌گردد. همزمان با فعالیت میتوزی و مهاجرت، تمایز سلولهای اپیتلیالی نیز در آنجا آغاز می‌شود و به مرور زمان سلولها شکل و آرایش طبیعی خود را بازمی‌یابند.

در بررسی کیفی لامها معلوم شد که در روز هفتم پس از سوختگی، بستر زخم در گروهی که با پماد فاندرومول پانسمان شده بودند در اغلب نمونه‌ها کاملاً اپیتلیالی شده بود و در بقیه گروهها پیشرفت چشمگیری نداشت. در گروه‌های سیلور سولفادیازین و کنترل حتی در روز بیست و هشتم پس از سوختگی نیز زخمها بسته نشده بود. روندی که در روزهای مختلف نمونه‌گیری در ارتباط با اپیتلیالی شدن بستر زخم مشاهده شد آن بود که در ابتدا تعداد لایه‌ها و در نتیجه تراکم منطقه‌ای در ناحیه آسیب دیده افزایش می‌یابد و سلولهای لایه قاعده‌ای اپیدرم از نظم و آرایش طبیعی و اولیه خود برخوردار نیستند. با گذشت زمان تعداد لایه‌ها کمتر شده و سلولها آرایش و نظم بیشتری را پیدا می‌کنند. چنانچه از ارزیابی آماری نیز بر می‌آید، میانگین تراکم منطقه‌ای گروه درمان شده با پماد فاندرومول در روز هفتم، چهاردهم و بیست و هشتم پس از ایجاد زخم سوختگی به مرور زمان کاهش می‌یابد و بیشترین میانگین تراکم منطقه‌ای در روز هفتم است در حالی که در گروه درمان شده با پماد سیلور سولفادیازین عکس این حالت وجود دارد یعنی میانگین تراکم منطقه‌ای اپیدرم در روزهای هفتم، چهاردهم و بیست و هشتم به مرور افزایش یافته است، لذا طبیعی است که در روزهای چهاردهم و بیست و هشتم بین دو گروه درمان شده با فاندرومول و سیلور سولفادیازین اختلاف معنی داری وجود نداشته باشد. البته لازم به

بسیار آسیب‌پذیر و مستعد در برابر رشد انواع کلنی‌های میکروبی است (۲۹). آلودگی زخم و التهاب مزمن سبب تأخیر التیام می‌گردد که تأثیر ضد باکتریایی و ضدالتهابی ترکیبات پماد فاندرومول از این جهت نیز در تسریع التیام و از جمله اپیتلیالی شدن بستر زخم مؤثر است.

عسل بعثت داشتن ویسکوزیته بالا می‌تواند مانند سدی از ایجاد کلنی‌های باکتریایی در سطح زخم جلوگیری بعمل آورد. آثار ضدباکتریایی آن را می‌توان به وجود پراکسید هیدروژن در آن نیز نسبت داد که با تشکیل رادیکالهای آزاد هیدروکسیل، باکتریها را از بین می‌برد. فعالیت ضدباکتریایی عسل را همچنین می‌توان ناشی از PH پائین آن (PH=۳/۶) دانست. علاوه بر آن پوشش زخم توسط عسل به علت ویسکوزیته بالای آن می‌تواند محیط مرطوبی را فراهم آورد که در تسریع التیام زخم سوختگی نقش دارد (۳۰).

### تقدیر و تشکر

طرح تحقیقاتی حاضر به هزینه پژوهشکده مهندسی و علوم پزشکی جانبازان انجام شد و پماد گیاهی فاندرومول در مرکز تحقیقاتی جانبازان فرموله و صورت‌بندی شده و در دست مطالعه است. نگارندگان بر خود فرض می‌دانند که از اساتید گرانقدر، جناب آقای دکتر علیرضا عسگری و دکتر محمد تقی الطریحی بخاطر رهنمودهایی که ارائه داده و زحماتی که کشیده‌اند صمیمانه سپاسگزاری کنند.

### منابع

1. Dyer C, Robert D; Thermal trauma. Journal of Nursing Clinics of North America: vol 25:1, 1990.
2. Kumar P, Jagetiz GC; Modulation of wound healing in swiss albino mice by different doses of gamma radiation. Burns:vol 17: 186, 1995.
3. Jarmuske MB, Stran LC; The effect of carbon dioxide laser on wound contraction and epithelial regeneration in rabbits. British Journal of Plastic Surgery:vol 43: 40-46, 1990.
4. EL-Batouty MF, EC-Shawaf L; Comparative elevation of the effects of ultrasonic and ultraviolet radiation on tissue regeneration. Scandinavian Journal of Rheumatology; 15: 371-6, 1986.
5. Brown GL, Curtsinger LG, Hite M; Acceleration of tensile strength of incisions treated with EGE and TGF. Anal Surgery: vol 788:64, 1988.
6. Kahari E, Matti L; Epidermal growth factor stimulation of fibroblast proliferation and not by activation of procollagen genes. Biochemistry Journal: vol 247: 358-88, 1987.
7. Brown GL, Curtsinger LJ, Brightwell JR; Enhancement of epidermal regeneration by biosynthetic

ذکر است که نبود اختلاف معنی‌دار دال بر یکسان بودن وضعیت اپیتلیالی شدن در دو گروه فوق نیست و تأخیر فاز در گروه درمان شده با پماد سیلورسولفادبازین را نشان می‌دهد، چراکه این گروه احتمالاً هنوز در مرحله تریاید و افزایش لایه‌های اپیدرمی است و مرحله تمایز و تجدید ساختار در آن غالب شده است. افزایش تراکم منطقه‌ای اپیدرم در هر دو بعد امکان‌پذیر است: افزایش لایه‌ها و افزایش مسافت طی شده توسط سلولهای مهاجر اپیدرمی. در مشاهدات لامها معلوم شد که الگوی افزایش تراکم منطقه‌ای اپیدرمی در نمونه‌های گروه سیلورسولفادبازین مدیون افزایش لایه‌ها است و لذا علیرغم افزایش تراکم منطقه‌ای اپیدرم، بستر زخم بسته نخواهد شد.

رگزایی به عنوان یک جزء کلیدی در مکانیسم‌های التیام زخم به شمار می‌رود (۲۵). نکروز پیش‌رونده در زخمهای سوختگی یک عامل مهم در به تأخیر انداختن التیام زخم سوختگی است. یکی از علل نکروز پیش‌رونده عدم خون‌رسانی کافی و مناسب و دهیدراتاسیون منطقه استاز است که بلافاصله در زیر ناحیه انعقاد دیده می‌شود (۲۶).

مکانیسم دقیق و عامل اصلی تأثیر پماد گیاهی فاندرومول بر اپیتلیالی شدن زخمهای سوختگی درجه سه هنوز کاملاً معلوم نیست ولیکن آنچه مسلم است این پماد با افزایش گردش خون منطقه و حفظ فولیکولهای مو (۲۷،۲۸) می‌تواند به طور غیرمستقیم در پدیده اپیتلیالی شدن بستر زخم مؤثر باشد. در سوختگی علاوه بر آسیب دیدن سد طبیعی پوست، بسیاری از مکانیسمهای دفاعی نیز صدمه می‌بینند و لذا زخم سوختگی

- epidermal growth factor. Journal of Experimental Medicine: vol 163: 1316, 1986.
8. Linch SE, Coivin B, Harry N; The role of platelet derived growth factor in wound healing, synergistic effects with other growth factors. Protocol National Academic Science USA: vol 89:7696-700, 1989.
9. Settle JAD; Burns, the first five days. in: Pharmaceuticals. Ramford, Essex, PP.20, 1986.
10. Hoekstra MJ Hupkenase P, and Dutrienx RP; A Comparative burn wound model in the New York shire pig for the histopathological evaluation of local therapeutic regimens. Burns: vol 15: 118-20, 1994.
11. Gil B, Sanz MJ, terencio MC; Effects of flavonoids on naja and human recombinant synovial phospholipases A2 and inflammatory responses in mice. Life Science: vol 54: PL 333-8, 1994.
12. Sayoure N; Free radicals: Allergy Immunology Paris: vol 25: 404-7, 1993.
13. Havsteen A; Flavonoids, a class of natural products of high pharmacological potency. Biochemistry Pharmacology: vol 32: 1141-48, 1983.
14. Khayyal MT, EL-Ghazaly, EL-khatib AS;



Mechanisms involved in the anti-inflammatory effect of propolis extract. Drug Experimental Clinical Research: vol 19: 197-203, 1993.

15. Chag H; Lawson derivde from the henna Plant increases the oxygen affinity of cell blood. Biochemistry Biophyic Research: vol 107: 62-68, 1980.

16. Clark Dt, Gones JR; The anti- icskling drug lawson protect sickled cell aganist, mlembrane damage. Biochemistry Biophysics Research: vol 136:780-6, 1986.

17. Han R; High light on the studies of anticancer drugs derived from plants in china. Stem cell Dayt: vol 12:53-63, 1994.

18. Peacock JR. Wound healing & wound care. in Principle of surgery, 4 the edition. Mc Gram Hill. PP. 292, 1985.

19. Oldland G, Russel R; Human wound repair: Epidermal regeneration. Journal of cell biology: vol 36: 135-51, 1968.

20. Tanaka E, Ase K, Okuda T; Mechanisms of acceleration of wound healing by fibroblast growth factor in genetically diabetic mice. Biology Pharmacology Bulletin: Vol 19, No 9: 1141-1148, 1996.

21. Gabiani G, Ryan GB, and MC Huttner I; Cytoplasmic filaments and gap juuctions in epithelial cells and myofibroblasts during wound healing. Journal of Cell Biology: vol 76: 561-8, 1979.

22. Stenn KS, et al; Multiple mechanism of dissociated

epidermal Cell spreading Journal Cell Biology: vol 96:63-67, 1983.

23. Woodley DT, O'Keefe CJ, Prounieras M; Cutaneous wound healing. Journal of American Academic Dermatology: vol 24: 287-97, 1985.

24. Spencer MJ, Larjava H, Ferguson MW; Re-epithelization of normal human excisional wounds is associated with a switch from alpha V beta 5 to alpha V beta 6 integrins. British Journal of Dermatology: Vol 135, No 1: 46-51, 1996.

25. Grad S, et al; Strongly enhanced serum levels of vascular endothelial growth factor after polytrauma and Burn. Clinical chemistry laboratory Medicine: Vol 36, No 6: 379-383, 1998.

26. Harada T, Izaki S, Tsutsumi H, Kobayashi M, and Kitamura K; Apoptosis of hair follicle cells in the second degree burn wound under hypernatremic conditions. Burns: Vol 24, No 5: 464-469, 1998.

۲۷. مهرورز ش، نظری ف و ایزدیارب. بررسی اثر پماد فاندرومول بر روند التیام زخم پوستی در موش صحرایی و مقایسه آن با سرم فیزیولوژی، مجله پزشکی کوثر، شماره ۲(۲): ۹۵-۱۰۰، ۱۳۷۶.

۲۸. کبیر سلمانی مریم. تأثیر پماد فاندرومول بر زخم سوختگی. پایان نامه کارشناسی ارشد، دانشگاه تربیت مدرس، تهران، ۱۳۷۴.

29. Andrew JL, et al; A new silver sulfadiazine water soluble gel. Burns: Vol 23, No 5: 387-391, 1997.

30. Subrahamanyam H; Honey dressing versus boiled potato peel in the treatment of burns. Burns: Vol 22, No 6: 491-493, 1996.

