

## بررسی روند رشد چهارمین مفصل متاتارسوفالانژیال جنین موش در محیط کشت

عبدالحسین شاهرودی <sup>M.Sc\*</sup>، احمد حسینی <sup>Ph.D\*\*</sup>، مجتبی رضازاده <sup>Ph.D\*\*\*</sup>

\* جهاد دانشگاهی علوم پزشکی ایران - پژوهشکده رویان

\*\* دانشگاه علوم پزشکی شهید بهشتی - دانشکده علوم پزشکی - گروه علوم تشریحی

\*\*\* دانشگاه تربیت مدرس - دانشکده علوم پزشکی - گروه علوم تشریحی

\* آدرس مکاتبه: تهران - صندوق پستی ۴۴۷-۱۶۳۱۵ - جهاد دانشگاهی علوم پزشکی ایران

### چکیده

**\* هدف:** بررسی اثرات احتمالی حرکت بر روی رشد مفصل، جهت مطالعه رشد چهارمین مفصل متاتارسوفالانژیال در محیط کشت.

**\* نوع مطالعه:** تجربی

**\* مواد و روشها:** در این تحقیق جوانه اندام جنینهای ۱۵ روزه موش سوری پس از جدا شدن به محیط کشت منتقل و به مدت یک تا شش روز در انکوباتور دمای ۳۷ درجه سانتیگراد و ۵ درصد  $CO_2$  کشت داده شدند. محیط کشت هر ۲۴ ساعت یکبار تعویض گردید. بدنهای آن نمونه‌ها با محلول بوئن تثبیت شده و پس از مرحله آماده‌سازی و تهیه بلوک پارافینی به طور سریال برش و با روش هماتوکسیلین و ائوزین رنگ آمیزی شد و مورد مطالعه قرار گرفت.

**\* یافته‌ها:** در نمونه‌های کشت داده شده، سلولهای خط مفصلی به جای تشکیل حفره، به سلولهای شبه فیروپلاستی و یا غضروفی تبدیل شدند و کپسول مفصلی نیز تشکیل نشد.

**\* نتیجه‌گیری:** می‌توان نتیجه گرفت که شرایط محیط کشت و حذف حرکت رشد مفصل و ساختمانهای داخلی آنرا تحت تأثیر قرار می‌دهد.

**کل واژگان:** مفصل متاتارسوفالانژیال، حرکت، محیط کشت.

## مقدمه

عوامل و فاکتورهای داخلی و خارجی (۱) در شکل‌گیری مفصل و حفظ آن، مؤثر هستند. حرکت یکی از عواملی است که بر رشد مفصل به‌عنوان عامل خارجی تأثیر دارد.

نقش حرکت بر رشد مفصل را می‌توان با سه متد ذیل بررسی نمود (۲):

(الف) کشت جوانه اندامی در محیط آزمایشگاه

(ب) پیوند جوانه اندامی به غشاء پری آلتوتیک و یا به غشاء سلومیک (ج) انسداد پیوندگاه عصبی - عضلانی (Neuromuscular Junction) در مطالعات گذشته عمدتاً نقش حرکت را در رشد مفصل با روش انسداد پیوندگاه عصبی - عضلانی بررسی کرده‌اند. در این متد حرکات مایع آمیوتیک کامل حذف نمی‌گردد. جهت حذف کامل حرکت Murray & Selbly (1930) و Hamburger & Waugh (1940) (۶) رشد جوانه اندامی و مفصل را با روش کشت اندام، بررسی و گزارش کردند که مفاصل و استخوانها در جوانه اندامی کشت داده شده شکل می‌گیرد، ولی مورفوژنیز (Morphogenesis) مفصل کامل نمی‌شود.

Fell & Canti در سال ۱۹۴۳ گزارش نمودند که شکل‌گیری اولیه اسکلت اندام و مفصل پرندگان در محیط کشت، صورت می‌گیرد و شکل‌گیری سطوح مفصل نیز بدنبال رشد و متمایز شدن اسکروبلاستوما است. Gundish (۵) در سال ۱۹۴۳ با انجام کشت اسکروبلاستومای اندام جوجه به این نتیجه رسید که رشد درون محیط کشت اغلب به غلط، ارگانوتیپیک تفسیر و تعبیر شده در حالی که رشد درون محیط کشت جوانه اندامی جدا شده، یک تکثیر هیستوتیپیک بافتی است و فقط تمایز و ترازد سلولهای غضروفی به بلاستوما اسکلت اندامی کشت داده شده ادامه می‌یابد. بدنبال رشد هیستوتیپیک این مراکز غضروفی در بلاستوما، بافت همبند سست میان سطوح مفصلی نیز غضروفی خواهند شد.

هرچه مفاصل به هنگام جداسازی، تکامل بیشتری یافته باشند غضروفی شدن با تأخیر بیشتری صورت خواهد گرفت. وی همچنین گزارش داد که حرکت از جوش خوردن سطوح غضروفی مسامت می‌کند.

Leikes (۸) در سال ۱۹۵۸ مفصل زانوی جنین جوجه ۶ یا ۷ روزه را با روش کشت اندام در شیشه ساعت حاوی محلول پلاسمای خون و fowl embryonic extract کشت داد. او نمونه‌ها را به دو گروه تقسیم کرد: یکی از گروهها هر روز ۵ بار دارای حرکت غیرفعال و گروه دیگر بدون حرکت بود که بعنوان کنترل کشت داده شد. وی گزارش نمود که در گروه کنترل که حرکت نداشت، بافت بین مفصل متمایز نشده و غضروفی شدند و در گروه دیگر که حرکت داشت، این روند صورت نگرفت و حفره‌های کوچکی در منطقه مفصلی مشاهده شد. او مطرح نمود که حرکت بر شکل‌گیری ساختمانها و سطوح مفصلی تأثیر می‌گذارد و متمایز شدن ساختمانهای مفصل مدیون حرکت است. در مطالعه اخیر رشد درون محیط کشت چهارمین مفصل

متاتارسوفالانژیال ۱۵ روزه و رشد نرمال آن در جنین موش سوری به منظور بررسی روند رشد مفصل در محیط کشت و مقایسه با روند رشد نرمال آن مطالعه شد.

## مواد و روشها

در این مطالعه، رشد چهارمین مفصل متاتارسوفالانژیال جوانه‌های اندامی جنین ۱۵ تا ۱۹ روزه موش سوری N-Mary بطور *In vivo* و *In vitro* بررسی شد. تعداد نمونه‌ها در هر گروه پنج عدد بود. در بررسی *In vivo* با گروه شاهد، موشهای باردار ۱۵ تا ۱۹ روزه که ۵ گروه بودند با کشیدگی در ناحیه گردن کشته و سپس پوست شکم آنها با الکل ۷۰ درجه ضدعفونی شده و بوسیله قیچی برش داده شد تا رحم نمایان گردد. سپس به روش سزارین جنین موشها را بطور استریل خارج کرده و به پلیت حاوی محیط کشت منتقل و جوانه اندام‌های پایینی از تنه جنین‌ها با قیچی ظریف چشم پزشکی و سوزن سرنگ انسولین جدا و به محلول فیکساتیو بوئن (Bouin's fluid) منتقل شدند.

در بررسی *In vitro* با گروه تجربی، جوانه اندامی جنین ۱۶ روزه موش سوری که ۶ گروه بودند، همانند روش *In vivo* از محل اتصال به تنه جدا شده و به پتری دیش حاوی محیط کشت انتقال داده شدند. محیط کشت این تحقیق Ham's F10 با نسبت ۱۰٪ سرم گوساله بود. نمونه‌های تجربی را در انکوباتور مرطوب ۳۷ درجه با ۵٪ CO<sub>2</sub> برای مدت ۱ تا ۶ روز کشت داده و محیط کشت آنها نیز هر ۲۴ ساعت یکبار تعویض شد. نمونه‌ها در روزهای ۱، ۲، ۳، ۴، ۵ و ۶ بعد از کشت از داخل انکوباتور خارج و به محلول فیکساتیو بوئن منتقل شدند.

نمونه‌های گروههای تجربی (*In vitro*) و شاهد (*In vivo*) پس از ۷۲ ساعت از محلول بوئن خارج شدند و آماده‌سازی جهت بررسی میکروسکوپی صورت گرفت. نمونه‌ها در پارافین قالب‌گیری شدند و با میکروتوم روتاری به صورت سریال برشهای ۵ میکرونی تهیه و با روش هماتوکسیلین و انسوزین رنگ‌آمیزی شده و مورد مطالعه قرار گرفتند.

## یافته‌ها

### \* گروه شاهد

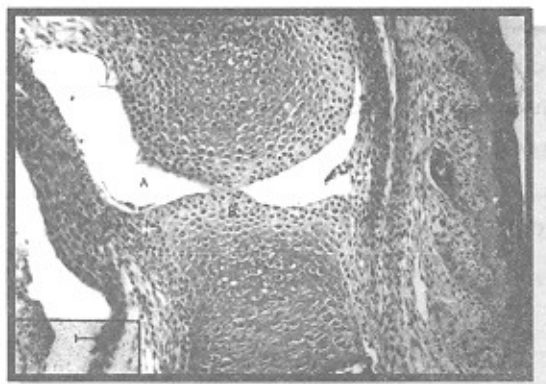
در روز ۱۵ جنینی شفت چهارمین متاتارسال و بند اول انگشت چهارم، غضروفی دیده شد و اینترزون یکنواخت (هموزنه) بین شفت غضروفی استخوانها نمایان بود. تاندون و حدود کیسول مفصلی بصورت ۲ تا ۳ ردیف سلول کشیده دیده شد. سلولهای گرد سطح غضروفی شفتها قابل تمیز بوده و با پری‌کندریوم، متحد شده و تعدادی سلول dark در منطقه اینترزون دیده شد. بافت مزانشیمی زیر تاندون به صورت بافت سست و سلولهای کشیده بوده و عروق ریز در این منطقه قابل مشاهده بود (شکل ۱).

در روز ۱۶ جنینی شفت چهارمین متاتارسال و شفت بند اول انگشت چهارم، غضروفی است و اینترزون بصورت سه لایه مشاهده شد و لایه‌های غضروفی در قسمت دیستال متاتارسال و پروگزیمال بند اول با



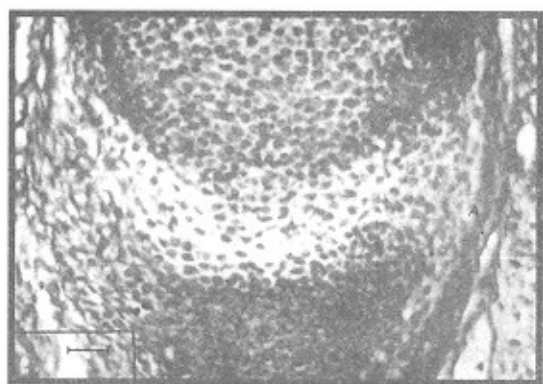
## \* گروه تجربی

در بررسی نمونه کشت داده شده به مدت ۳ تا ۶ روز، شفت غضروفی متاتارسال و قسمت پروگزیمال انگشت چهارم دیده شد و فضای بین این دو شفت بصورت منطقه پرسلول و دنس مشاهده شد. کپسول و حفره مفصلی نیز در این ناحیه دیده نشد. سلولهای اینترزون متمایز شده و در حال تبدیل شدن به سلولهای غضروفی به نظر می‌رسیدند (شکل ۴).

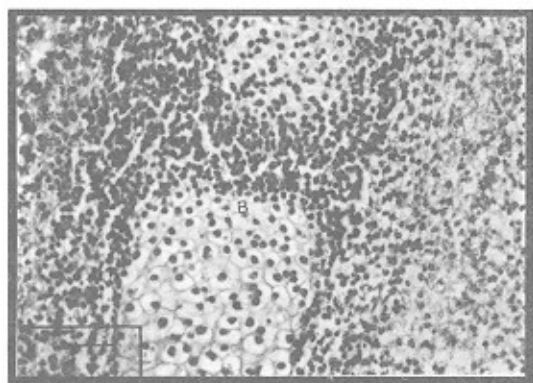


شکل ۳: چهارمین مفصل متاتارسوفالانژیال از جنین ۱۹ روزه. A: حفره مفصلی کامل شده است. B: سلولهای غضروف مفصلی به طور منظم قرار گرفته‌اند. (رنگ‌آمیزی: H&E، بزرگنمایی  $\times 100$ )

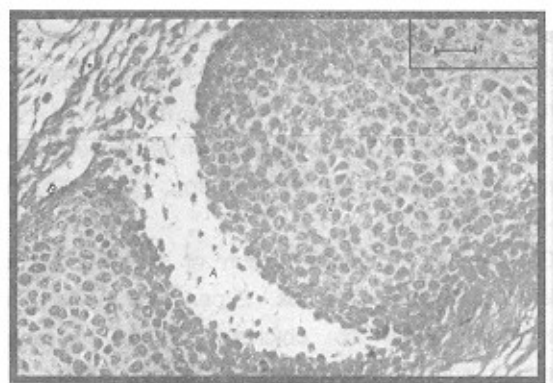
۲ تا ۳ ردیف سلول گرد، قابل تشخیص بوده و در منطقه واسطه‌ای اینترزون، حفرات کوچک و ۲ تا ۳ سلول dark دیده شد. کپسول مفصلی در محیط اینترزون شکل گرفته و در ناحیه زیر کپسولی عروق خونی مشاهده و در روز ۱۷ جنینی سلولهای غضروف مفصلی منظم‌تر و حفره مفصلی وسیع‌تر شد. تعداد سلولهای dark نسبت به روز ۱۶ بیشتر دیده شد و کپسول مفصلی و عروق و بافت مزانشیمی ست زیر آن نمایان و سلولهای قسمت میانی دیافیز انگشت چهارم هیپرتروفی شد (شکل ۲).



شکل ۱: چهارمین مفصل متاتارسوفالانژیال از جنین ۱۵ روزه. A: سلولهای تشکیل‌دهنده کپسول مفصلی (رنگ‌آمیزی: H&E، بزرگنمایی  $\times 400$ )



شکل ۴: چهارمین مفصل متاتارسوفالانژیال از جنین ۱۵ روزه (در محیط کشت). A: تراکم سلولی در منطقه اینترزون بیشتر شده و در حال دیفرانسیه شدن به سلول غضروفی هستند. (رنگ‌آمیزی: H&E، بزرگنمایی  $\times 400$ )



شکل ۲: چهارمین مفصل متاتارسوفالانژیال از جنین ۱۷ روزه. A: شکاف مفصلی با تعدادی سلول مزانشیمی پراکنده مشاهده می‌شود. B: عروق خونی در قسمت محیطی شکاف مفصلی دیده می‌شود. (رنگ‌آمیزی: H&E، بزرگنمایی  $\times 400$ )

## بحث

در مطالعه حاضر، نقش حرکت و رشد مفصل در محیط کشت با جدا کردن اندام در روز ۱۵ جنینی و کشت دادن آن در محیط Ham's F10 بررسی شد. مفصل، کپسول مفصلی و حفره مفصلی نمونه‌های کشت داده شده، مشاهده نشد و این یافته با نتایج در Sokolaff & Drachman (۲) در سال ۱۹۶۶ و Valojerdy (۱۱) در سال ۱۹۹۰ همسو است. در نمونه‌های ۱۶ روزه نمرال این مطالعه،

در روز ۱۸ جنینی حفره مفصل وسیع‌تر و یکپارچه شده و در سطح غضروف مفصل تعدادی سلول dark دیده شد. مرکز استخوان‌سازی در دیافیز استخوان متاتارسال وجود دارد و در روز ۱۹ جنینی مفصل شکل کامل خود را پیدا کرد و سلولهای غضروف مفصلی منظم و جهت‌دار شده و در ۲ تا ۳ ردیف قرار گرفتند. کپسول مفصلی بصورت ۴ تا ۵ ردیف سلول متراکم و کشیده در قسمت محیطی اینترزون وجود دارد (شکل ۳).

مفصل و سلولهای پیش‌ساز غضروفی آن به روشنی دیده شد. با توجه به یافته‌های محققین قبل و این مطالعه، شاید شکل نگرفتن حفره مفصلی در نمونه‌های کشت داده شده، به دلیل حذف حرکات جنینی و انقباض عضلات مجاور باشد. حدس زده می‌شود که فاکتورهای داخلی (ژنتیک و مرگ سلولی برنامه‌ریزی شده)، اولین عامل مؤثر در حفره‌سازی بوده و فاکتورهای خارجی (حرکات جنین و انقباض عضلات) در تکمیل و حفظ حفره مفصلی نقش داشته باشند.

گونه حیوان آزمایشگاهی این مطالعه با مطالعات قبل (1976) Drachman et al (3) Valojerdy (1990) (11) متفاوت بود. ولی با توجه به همسو بودن یافته‌ها می‌توان مطرح نمود که این روند ارتباطی به گونه حیوان ندارد.

در مطالعه حاضر در نمونه‌های کشت داده شده، غضروف مفصلی شکل نگرفته و فیوز شدن غضروفی و فیبروزی بین دو شفت استخوانی نیز مشاهده شد. این مشاهدات با یافته‌های Mitrovic (9) در سال 1982 Valojerdy (11) در سال 1990 همسو است.

### منابع

1. Charles W. Archer. Cellular aspects of the development of diarthrodial joint and articular cartilage. J. Anat. 164: 444-456, 1994.
2. Drachman DB, Skoloff L; The role of movement in embryonic joint development. Dev. Biol. 14: 401-420, 1996.
3. Drachman DB, Weiner LP, Price DL, Chase J; Experimental arthrogryposis caused by viral myopathy. Arch. Neurol. (Chicago) 33: 362-367, 1976.
4. Fell HB, Canti RG; Experiments on the development in vitro avian knee-joint. Proc. R.Soc. Lond. (B), 116: 316-351, 1943.
5. Gundish M; The mechanism of development of skeleton and joint of limbs. Experiment in vitro on embryonic limb of chicken. Erdelyi Muzéum eyesület, orv. Ert, 54: 33-44 (in Mungarian), 1943.
6. Hamburger V, Waugh M; The primary development of the skeleton in nerveless and poorly innervated limb transplants in chick embryos, Physiol. Zool. 13: 367-381, 1940.
7. Hosseini A, Hogg DA; The effect of paralysis on skeletal development in the chick embryo. I) general effects. J. Anat. 177: 159-168, 1990.
8. Lelkes G; Experiments in vitro on the role of movement in the development of the joint. J. Embryol. Exp. Morphol. 6(2): 183-186, 1958.
9. Mitrovic D; Development of the articular cavity in paralysed chick embryos and in chick embryo limb buds cultured on chorio-allantoic membranes. Acta Anat. 113: 313-324, 1987.
10. Murray PDF, Selby D; Intrinsic and extrinsic factors in the primary development of the skeleton. Arch. Entwicklungsmech. Org. 122: 629-662, 1930.
11. Valojerdy MR; Effect of paralysis of skeletal muscles on the development of synovial joints in the chick embryo. Ph.D. Theiss, Glasgow University, 1990.
12. Hand Clin; Anatomy of the Joints of the thumb. Nov; 8(4): 683-91, 1992.

