

## پیوند اتوگرافت تخمدان موش سوری نابالغ پس از انجماد شیشه‌ای

بی‌تا ابراهیمی <sup>☆</sup>M.Sc.، مزده صالح‌نیا <sup>☆</sup>Ph.D.، مجتبی رضازاده <sup>☆</sup>Ph.D.

<sup>☆</sup>دانشگاه تربیت مدرس، دانشکده پزشکی، گروه علوم تشریح

<sup>☆</sup>آدرس مکاتبه: تهران، صندوق پستی ۱۴۱۱۵-۱۱۱، دانشگاه تربیت مدرس، دانشکده پزشکی، گروه علوم تشریح

### چکیده

**هدف:** بررسی مرفولوژی و تکوین فولیکولهای بافت تخمدان موش سوری نابالغ پس از انجماد شیشه‌ای و پیوند اتوگرافت آنها

**مواد و روشها:** بدین منظور، تخمدانهای موشهای سوری نژاد NMRI با سن ۳ هفته از بدن خارج و در محلول DMEM حاوی فایکول ۷۰، ساکارز، استامید و اتیلن گلیکول آبیگری و سپس در ازت مایع غوطه ور و منجمد شدند. بعد از ذوب در محلول یک مول ساکارز در DMEM و محیط تازه شسته شده و به تعادل رسیدند. نمونه‌هایی از بافتهای تخمدان منجمد شده و نشده و تست سمیت از لحاظ مرفولوژی مطالعه شدند و تعدادی دیگر از این بافتها به داخل صفاق همان جانور پیوند اتوگرافت شدند. ۴ هفته پس از پیوند، جانوران به طریق جابجایی مهره‌های گردنی کشته شده و نمونه‌های پیوندی و شاهد دست نخورده برداشته شدند. پس از فیکس نمونه‌ها و تهیه برشهای میکروسکوپی رنگ‌آمیزی شده به روش H&E مرفولوژی فولیکولها بررسی و شمارش آنها انجام شد.

**یافته‌ها:** هیچ اختلاف معنی داری از نظر درصد فولیکولهای سالم در تخمدانهای نابالغ منجمد شده، تست سمیت و شاهد مشاهده نشد. ۴ هفته پس از پیوند، درصد فولیکولهای سالم در گروههای شاهد دست نخورده و منجمد و پیوند شده اختلاف معنی دار داشت ( $P < 0.014$ ) و به ترتیب ۹۸/۱۸ درصد، ۸۹/۳۳ درصد و ۹۱/۵۴ درصد بود. همچنین در گروه انجمادی و پیوندی اندازه کلی بافت کوچکتر از گروه شاهد بود و به عبارتی بافت تخمدان پس از پیوند تحلیل رفته بود و بخشی از بافت تخمدان به شکل بافت فیروز با تجمعات چربی بود. بافت در نمای کلی حاوی فولیکولهایی در مراحل مختلف تکوینی بود که اکثراً در سطح قشری تخمدان قرار داشتند. حتی در بعضی از نمونه‌ها جسم زرد نیز مشاهده شد.

**نتیجه‌گیری:** در مجموع می‌توان گفت که این روش، برای حفظ و نگهداری تخمدانهای نابالغ روشی مفید و کارآمد است و پس از پیوند، در بافتهای منجمد شده، فولیکولها تکوین خوبی داشتند، در این خصوص نیاز به بهبود شرایط تکوین فولیکولی با تمهیداتی از جمله تغییر محل پیوند ضروری به نظر می‌رسد.

**کل واژگان:** تخمدان نابالغ، انجماد شیشه‌ای، پیوند اتوگرافت

## مقدمه

امروزه محققین به دنبال روشهای مناسبی جهت نگهداری گامت و جنین جانوران هستند. از جمله این روشها انجماد تخمک، جنین و تخمدان (۱ و ۲) است، این روشها امکان نگهداری طولانی مدت سلولهای جنسی را برای استفادههای بعدی فراهم می‌کند. پیوند تخمدان منجمد شده در موارد متعددی از جمله، در افرادی که به دلایل مختلف مثل ابتلا به سندرم ترنر، سرطان، انجام شیمی درمانی و رادیوتراپی دچار کم‌کاری تخمدان، یا سنوپوز زودرس می‌شوند و همچنین در درمان افراد نابارور و حفظ گونه‌های جانوری با ارزش (ترانس ژن) و یا در حال انقراض و کمیاب مؤثر است. با توجه به اینکه در بیشتر موارد زمان لازم جهت تهیه تعداد مناسب تخمک برای انجماد وجود ندارد و یا به دلیل خطراتی که برای فرد دهنده وجود دارد، امکان تحریک تخمک‌گذاری وجود ندارد، لازم است قبل از شیمی درمانی یا رادیوتراپی بافت تخمدان از بدن خارج، منجمد و در شرایط مناسب نگهداری و پس از ذوب مجدداً به بدن منتقل شود.

فولیکولها پس از پیوند تخمدان منجمد و ذوب شده نیز تکوین یافته و هورمونهای استروئیدی تخمدان نیز معمولاً مشابه تخمدان طبیعی ساخته می‌شود.

انجماد بافت تخمدان در سال ۱۹۵۴ توسط Deanesly مطرح شد (۳)، وی تخمدان را با روش انجماد آهسته منجمد کرد. اکثر محققین از روش انجماد آهسته در حفظ بافت تخمدان گونه‌های مختلف استفاده کرده‌اند (۴-۹). انجماد شیشه‌ای نیز یکی دیگر از روشهای حفظ بافت تخمدان است، اما گزارشات محدودی در این زمینه وجود دارد (۱۰-۱۲).

با توجه به سهولت و کم هزینه بودن روش انجماد شیشه‌ای و کاهش صدمات وارده به بافت و سلول در این روش، توجه خاصی بدان مبذول شده است و نتایج موفقیت آمیزی در مورد پیوند متعاقب انجماد شیشه‌ای گونه‌های مختلف مثل موش، هامستر، خرگوش، میمون و رت گزارش شده است (۱۱ و ۱۲).

مطالعات نشان می‌دهد در اکثر موارد پیوند پس از انجماد بیشتر فولیکولهای بزرگ تحلیل می‌روند اما فولیکولهای کوچک بدوی و اولیه بهتر حفظ می‌شوند (۱ و ۲). به نظر می‌رسد که انجماد تخمدان نابالغ بدلائل ذیل نسبت به انجماد تخمدان بالغ مزایایی داشته باشد.

الف: تخمدان نابالغ حاوی تعداد زیادی فولیکولهای بدوی اولیه است که از نظر ساختمانی و اندازه تقریباً شبیه به هم هستند و نسبت به تغییرات حرارتی و برودتی مقاوم‌ترند (۱۳ و ۱۴). پس از انجماد و ذوب، فولیکولهای بدوی و اولیه نسبت به فولیکولهای بزرگتر بهتر حفظ می‌شوند (۴ و ۱۵).

ب: به علت خصوصیات مشترک فولیکولهای بدوی و اولیه و ساختمان نسبتاً هموزن آنها شاید بتوان روش انجماد و ذوب مشابهی را با نتایج بهتری به کار گرفت.

ج: به نظر می‌رسد با توجه به اینکه تکوین فولیکولهای بدوی و اولیه وابسته به هورمون نسبت، حتی با تغییر احتمالی ساختار گیرنده‌های هورمونهای Follicle stimulating hormone و

Luteinizing hormone طی انجماد و ذوب، پیوند تخمدانهای نابالغ موفق‌تر باشد.

با توجه به اینکه روش انجماد آهسته روشی پرهزینه است و نیاز به وسایل خاصی دارد، در این طرح سعی شده از انجماد شیشه‌ای به عنوان روشی کم هزینه و قابل دسترس‌تر که همان انجماد شیشه‌ای است استفاده شود. پس از تهیه بافت تخمدان از موش سوری نابالغ تحت شرایط بی‌هوشی کنترل شده و انجماد شیشه‌ای آن با محلول ضدیخ اتیلن گلیکول ۴۰ درصد، فایکول، ساکارز (EGFS40%) و ذوب آنها مجدداً به بدن همان موش پیوند اتوگرافت شده و پس از رسیدن بلوغ موشهای مذکور بافت تخمدانشان با گروه شاهد مقایسه شد.

## مواد و روشها

### تهیه بافت تخمدان قبل از پیوند

در این مرحله از موشهای سوری نژاد NMRI نابالغ (سه هفته) استفاده شد موشها پس از جا به جایی مهره‌های گردنی نخاعی شدند و تخمدانها پس از جداسازی از بدن به صورت تصادفی در یکی از سه گروه: انجماد و ذوب، تست سمیت و شاهد مورد مطالعه قرار گرفتند.

### تهیه بافت تخمدان پس از پیوند

در این مرحله نیز موشها مشابه گروه قبل با سن سه هفته انتخاب شدند و جانور تحت شرایط بی‌هوشی کنترل شده به ازای هر یک گرم وزن ۱۸/۰-۱۴/۰ میلی لیتر، ماده بی‌هوشی، اورتین ۲/۵ درصد دریافت کرد و سپس در ناحیه کمری جانور شکافی در حد ۵cm ایجاد شد و به شکل یک طرفه یکی از تخمدانهایش (چپ) خارج گردید و تخمدان دیگر (راست) به عنوان شاهد دست نخورده باقی ماند. تخمدانهای خارج شده به دو گروه تقسیم شدند، یک گروه مجدداً به بدن همان فرد پیوند شده و صرفاً جهت شاهد پیوند در نظر گرفته شد و گروه بعدی پس از انجماد و ذوب، پیوند شد و پس از رسیدن جانور به سن ۷ هفتهگی تخمدانها خارج گردید و در یکی از سه گروه: انجماد - پیوندی، شاهد پیوندی و شاهد دست نخورده مورد مطالعه قرار گرفت. محلول انجماد: این محلول طبق دستورالعمل Pedro و همکارانش (۱۶) از ۳۰ درصد فایکول ۷۰ (W/V) و ۵/۰ مول ساکارز، ۷/۰ درصد (W/V) استامید و ۴۰ درصد اتیلن گلیکول (V/V) تهیه شد (EGFS40%) و اما به جای PBI از محیط کشت DMEM استفاده شد.

### مرحله آبگیری و انجماد شیشه‌ای

از دو تخمدان خارج شده از بدن هر یک از موشها، یکی از آنها به عنوان کنترل مستقیماً به داخل فیکساتیو فرمالین ۱۰ درصد منتقل شد و تخمدان دیگر در ۳-۰/۵cc محلول ضدیخ EGFS40% موجود در پلیت به مدت ۵ دقیقه قرار گرفت. سپس تخمدانها به درون میکروفیوز حاوی محلول انجمادی، منتقل شده و در داخل ازت مایع (LN2) غوطه‌ور و منجمد شدند.



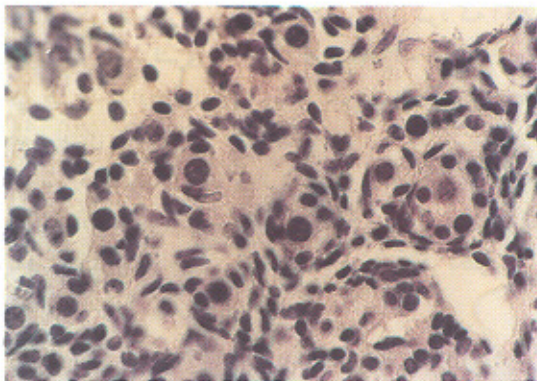
## یافته‌ها

### \* مشاهدات میکروسکوپ نوری

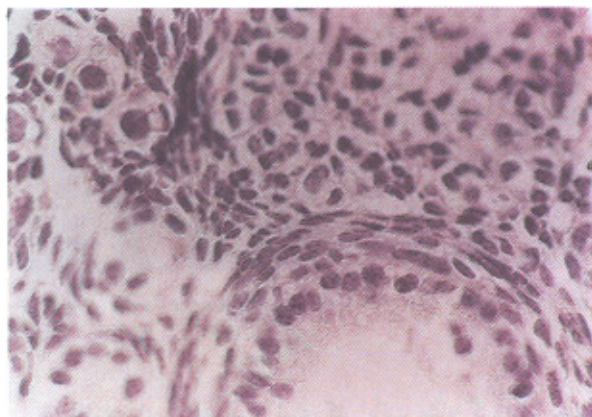
(الف) تخمدانهای نابالغ (موش ۳ هفته‌ای)

در تخمدانهای منجمد و ذوب شده نابالغ پس از ذوب اکثر فولیکولها نمای طبیعی داشته و فقط در بعضی از فولیکولها، درصدی از سلولهای فولیکولر تغییر فرم یافته و از بافت تخمک فاصله گرفته بودند و نمای متفاوتی از بقیه داشتند. درصد فولیکولهای سالم و اترتیک در این گروه به ترتیب ۹۸/۱۶ و ۱/۸۴ بود (شکل ۱).

مرفولوژی فولیکولها در تخمدانهایی که جهت بررسی تأثیر سمیت محیط ضدبیخ فقط مراحل آب‌گیری و آب‌دهی را بدون مرحله انجماد طی کرده بودند، مشخص کرد هیچ اختلاف مرفولوژیکی با گروه شاهد ندارد و از نظر رنگ‌پذیری و ساختمان ظاهری تخمک، سلولهای گرانولوزا و سلولهای نکا مشابه گروه شاهد بودند (شکل ۲). درصد فولیکولهای سالم و اترتیک به ترتیب ۹۷/۹۶ و ۲/۰۴ بود. درصد فولیکولهای سالم و اترتیک در گروه شاهد به ترتیب ۹۸/۲۹ و ۱/۷۲ بود که اختلاف معنی داری بین این سه گروه مشاهده نشد.



شکل ۱: تصویر فولیکولهای بدوی، اولیه در تخمدان نابالغ موش گروه انجماد و ذوب شده، با بزرگنمایی ۱۰۰۰ و رنگ آمیزی H&E



شکل ۲: تصویر فولیکولهای بدوی، اولیه و پری آنترال در تخمدان موش گروه تست سمیت با بزرگنمایی ۱۰۰۰ و رنگ آمیزی H&E

درصد فولیکولهای مراحل مختلف تکوینی در این سه گروه به اختصار در جدول ۱ آورده شده است.

### \* مراحل ذوب

عمل ذوب نسبتاً سریع و از طریق خروج میکروفیوژها از ازت سایب (LN2) و قرار گرفتن به مدت ۲۰ ثانیه در دمای اتاق و انتقال به درون آب ۲۵°C انجام گرفت. سپس تخمدانها از میکروفیوژ خارج شده و به مدت ۵ دقیقه در محلول یک مول ساکارز قرار داده شد. در نهایت تخمدانها در محیط DMEM به مدت ۱۰ الی ۱۵ دقیقه به تعادل رسیده و برای مطالعه مرفولوژیکی، وارد فیکساتیو فرمالین ۱۰ درصد شدند.

### \* تست سمیت

جهت بررسی اثرات منفی محیط انجمادی بر مرفولوژی تخمدان موش، تعدادی تخمدان انتخاب و تمام مراحل آب‌گیری و آب‌دهی مطابق روش انجماد شیشه‌ای در مورد آنها اعمال و فقط مرحله انجماد آنها حذف شد.

### \* عمل پیوند

پیوند انجام شده از نوع اتوگرافت بود، بدین طریق که تخمدان هر موش پس از انجماد و ذوب مجدداً به بدن همان جانور و در جایگاه اولیه تخمدان و داخل صفاق منتقل شد. لازم به ذکر است تعدادی تخمدان بدون انجماد و صرفاً به منظور کنترل پیوند پس از خروج از بدن جانور و شستشو در محیط کشت به شکل اتوگرافت به داخل صفاق منتقل شد. بعد از پیوند، جانوران تا سن ۷ هفتگی مورد مراقبت قرار گرفتند و سپس به طریق جابجایی مهره‌های گردنی کشته شدند و نمونه برداری انجام شد.

### \* مطالعه میکروسکوپ نوری

نمونه‌های شش گروه مذکور (انجمادی و غیر انجمادی، پیوندی و شاهد) با استفاده از فرمالین ۱۰ درصد فیکس شده و برای آماده سازی بافت ابتدا عمل آب‌گیری با الکل اتیلیک و شفاف سازی با گزیریل انجام شد و سپس در پارافین آغشته و قالب‌گیری شدند، برشهای سریال با ضخامت ۵ میکرون به روش همانوکسیلین و اتوزین رنگ آمیزی و با میکروسکوپ نوری مشاهده شدند و از نظر ساختار بافتی فولیکولها مورد بررسی قرار گرفتند و با روش Steel و Bahadur (۱۷) شمارش فولیکولی انجام شد. لازم به ذکر است به علت عدم یکسان بودن اندازه فولیکولها و همچنین به علت تحلیل کلی بافتهای پیوندی شمارش فولیکولی به شکل نسبی (۱۷) به شرح ذیل انجام شد: با ثابت انتخاب کردن بزرگنمایی میکروسکوپ (عدسی ۴۰) تعداد ۱۰ فیلد از هر نمونه در بخشهای مختلف بافت از نظر مرفولوژی بررسی شدند و از هر گروه ۵ نمونه انتخاب شد.

### \* بررسی آماری

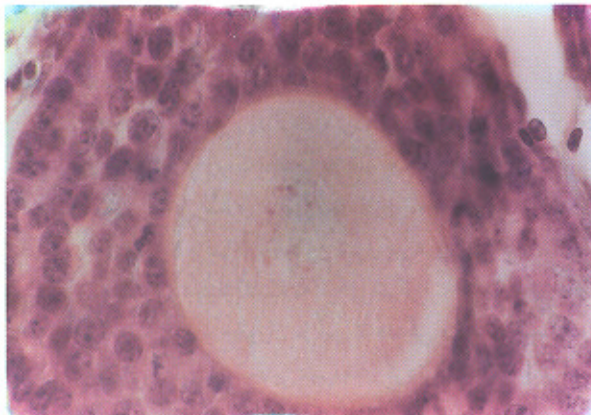
داده‌ها پس از جمع آوری توسط نرم‌افزار SPSS11.0 تجزیه و تحلیل شدند و از روشهای آماری Mann-Whitney, Kruskal-Wallis بر حسب مورد استفاده شد.

جدول ۱: درصد فولیکولها در تخمدانهای موش نابالغ (۳ هفته ای) پس از انجماد - ذوب و شاهد

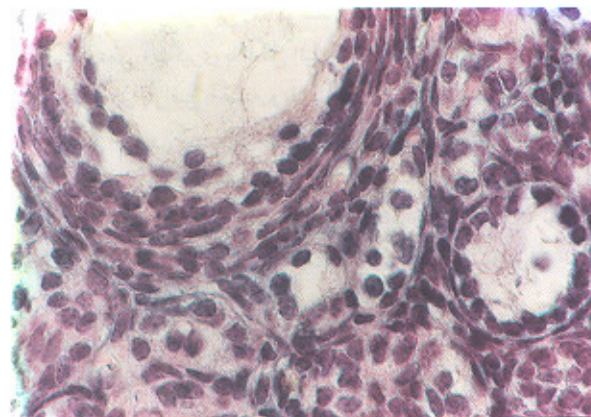
تعداد فولیکولها					تعداد نمونه	گروههای مورد مطالعه
فولیکول اترتیک ±SD(%)	فولیکول آنترال ±SD(%)	فولیکول پری آنترال ±SD(%)	فولیکول اولیه ±SD(%)	فولیکول بدوی ±SD(%)		
۸۸ +۰.۷۲(۱.۷۲)	۶۹ +۰.۷۲(۱.۲۴)	۱۳۰۱ ۳/۱۳(۲۶/۸۰)	۶۴۶ ۱/۲۵(۱۲/۷۸)	۲۸۲۴ ۳/۲۳(۵۷/۲۶)	۵	شاهد
۱۱۶ +۰.۲۹(۱.۸۴)	۱۹۵ ۲/۹۳(۳/۳۸)	۲۲۴۹ ۱۰/۸۷(۳۳/۳۱)	۷۶۲ ۲/۸۶(۱۱/۷۶)	۳۱۶۴ ۶/۰۶(۲۹/۶۱)	۵	انجماد و ذوب
۹۰ +۰.۴۹(۲/۰۲)	۵۰ +۰.۹۶(۱/۱۱)	۱۴۱۶ ۹/۶(۳۲/۱۵)	۵۶۲ ۲/۴۴(۱۳/۲۳)	۲۲۹۹ ۹/۲۳(۵۱/۲۸)	۵	تست سمیت

۳۰/۸۳، ۲۵/۷۰، ۲۳/۶۰ و ۹/۲۱ بود (جدول ۲).

درصد فولیکولهای سالم و اترتیک در گروه تخمدانهای شاهد دست نخورده بالغ به ترتیب ۹۸/۱۸ و ۱/۸۲ بود (شکل ۶). که در مقایسه با گروه انجمادی و گروه شاهد پیوند اختلاف معنی داری داشت.



شکل ۴: تصویر فولیکول اولیه و پری آنترال در تخمدان بالغ موش گروه انجماد و پیوندی با بزرگنمایی ۱۰۰۰ و رنگ آمیزی H&E. در این تصویر ضخیم طبیعی با هسته یوکروماتین در مرحله پروفاز یک کاملاً مشهود است و سلولهای فولیکول اطراف نیز طبیعی و نرمال هستند.



شکل ۵: تصویر فولیکول اولیه و پری آنترال در تخمدان بالغ موش گروه شاهد پیوندی با بزرگنمایی ۱۰۰۰ و رنگ آمیزی H&E.

جدول شماره ۲ شمایی از درصد فولیکولهای مراحل مختلف تکوینی را در تخمدانهای بالغ انجمادی و پیوندی و شاهد نشان می دهد.

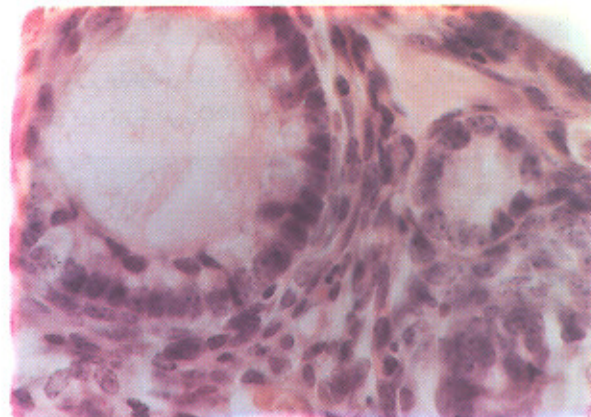
(ب) تخمدانهای بالغ (موش ۷ هفته ای)

به طور کلی بافت تخمدان پیوند شده (انجمادی و غیر انجمادی) اندازه کوچکتری نسبت به تخمدانهای غیر پیوندی شاهد داشت. به عبارتی بخشی از بافت تخمدان پس از پیوند، تحلیل رفته بود. در سطح میکروسکوپ نیز تعداد فولیکولها کاهش یافته و بخشی از بافت تخمدان به شکل بافت فیروز یا تجمعات سلولهای چربی مشاهده شد.

در نمای کلی پس از گذشت ۴ هفته از زمان پیوند، بافت تخمدان حاوی فولیکولهای بزرگ آنترال و پیش آنترال بود که اکثر این فولیکولها در سطح قشری تخمدان واقع شده بودند (شکل ۳ و ۴). در نواحی قشری تعدادی فولیکول اولیه و بدوی سالم با تخمک هایی در مرحله ژرمینال و زیگوت نیز دیده شدند.

درصد فولیکولهای سالم و اترتیک در مجموع کل فولیکولها در گروه انجمادی و پیوندی به ترتیب ۹۱/۵۴ و ۸/۴۹ بود. در بعضی نمونه ها جسم زرد واضحی رویت شد که نشانگر تکوین و بلوغ فولیکولها تا مراحل پیشرفته بود.

۴۸



شکل ۳: تصویر فولیکول اولیه و پری آنترال در تخمدان بالغ موش گروه انجماد و پیوندی با بزرگنمایی ۱۰۰۰ و رنگ آمیزی H&E.

در تخمدانهای شاهد پیوند نمای کلی بافت مشابه گروه انجمادی بود و فولیکولهای بدوی و اولیه طبیعی در آن دیده می شد. فولیکولهای بزرگ سالم در حال تکوین نیز دیده شدند (شکل ۵). در این گروه درصد فولیکولهای سالم و دژنره به ترتیب ۸۹/۳۳ و ۱۰/۶۷ بود.

درصد فولیکولهای بدوی، اولیه، پری آنترال و آنترال نیز به ترتیب

جدول ۲: درصد فولیکولها در تخمدانهای موش (۷ هفته‌ای) پس از انجماد - ذوب و شاهد

گروه‌های مورد مطالعه	تعداد نمونه	تعداد فولیکولها			
		فولیکول بدوی ±SD(%)	فولیکول اولیه ±SD(%)	فولیکول ±SD(%)	فولیکول آنترال ±SD(%)
شاهد دست نخورده	۵	۲۹۷۷ ۷/۶۱(۳۲/۱۲)	۱۸۱۶ ۷/۲۵(۲۰/۱۱) <sup>a</sup>	۲۱۸۶ ۵/۹۵(۲۷/۰۲)	۱۷۵۲ ۱۱/۵(۱۸/۹۱) <sup>b</sup>
شاهد پیوند	۵	۶۳۲ ۲/۳۱(۲۵/۷۰)	۷۰۹ ۶/۰۷(۳۰/۸۳)	۵۵۸ ۲۳/۶۰(۹/۶۳)	۵۵۸ ۸/۵۶(۹/۲۱)
انجمادی و پیوندی	۵	۲۳۵ ۱۱/۵۳(۴۰/۹۸)	۸۷ ۳/۷۰(۱۶/۲۶)	۱۱۶ ۱۱/۰۳(۳۸/۸۶)	۱۲ ۶/۲۱(۵/۲۵)

a: اختلاف معنی دار بین دو گروه شاهد دست نخورده و شاهد پیوند با  $P < 0/01$ ; b: اختلاف معنی دار بین دو گروه شاهد پیوند و انجمادی - پیوندی با  $P < 0/01$

c: اختلاف معنی دار بین دو گروه شاهد دست نخورده و انجمادی - پیوندی با  $P < 0/05$

در یافت تخمدان پس از انجماد و ذوب مشاهده شده است. البته بکارگیری روش انجماد شیشه‌ای در مقایسه با دیگر روشهای مطرح در انجماد تخمدان بدلیل سرعت، سهولت و عملی‌تر بودن نیز قابل توجه است.

در خصوص انجماد شیشه‌ای بافت تخمدان تاکنون گزارشات محدودی منتشر شده است (۱۱، ۱۲، ۱۸، ۱۹). مجموعه این گزارشات، مشابه تحقیق حاضر نشان دادند که تغییرات مورفولوژیک اساسی در بافت تخمدان پس از انجماد و ذوب مشاهده نمی‌شود.

نتایج تحقیقات انجام شده در مورد انجماد تخمدان گونه‌های مختلف نشان داد که علی‌رغم موفقیت این روش در حفظ مورفولوژی تخمدان، پس از پیوند بافت‌های مذکور، درصدی از فولیکولها تحلیل رفته و دژنره می‌شوند. لیکن در خصوص حفظ مناسب‌تر فولیکولهای کوچک (بدوی، اولیه و پری آنترال) نسبت به فولیکولهای بزرگ اتفاق نظر وجود دارد (۸، ۲۰).

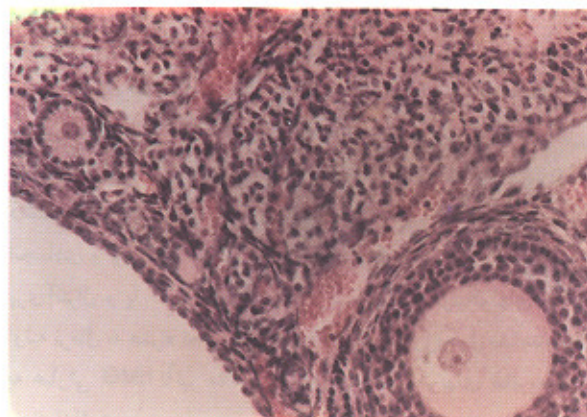
Aubard در سال ۱۹۹۹ نشان داد: تأثیر عمل پیوند به تنهایی بر حیات و تکوین فولیکولها از پروسه انجماد بیشتر است. زیرا معمولاً تشکیل مجدد عروق خونی چندین روز (یک هفته) طول خواهد کشید و در این مدت تعداد فولیکولها کاهش خواهد یافت (۲۱). محققین دیگر نیز اشاره داشتند که سرعت رشد فولیکولهای کوچکتر پس از پیوند گزینگرافت بیشتر از سایر فولیکولها بوده است (۲۲، ۲۳).

نتایج تحقیق حاضر نیز نتایج دیگر محققین را تایید می‌کند و مقایسه گروههای پیوند شده پس از انجماد و ذوب با گروه کنترل دست نخورده، نشان داد که اختلاف معنی داری از نظر درصد فولیکولهای سالم و دژنره مشاهده می‌شود، اما در مقایسه با گروه کنترل پیوند، اختلافی مشاهده نمی‌شود و به عبارتی در این گروه (بافت بدون انجماد و ذوب ولی پیوند شده) نیز کاهش تعداد فولیکولها مشاهده شد.

بنابراین مشخص می‌شود که پروسه انجماد به تنهایی بر روی کاهش درصد تکوین فولیکولها مؤثر نبوده بلکه عمل پیوند و برقراری ارتباطات تغذیه‌ای بافت پیوندی با میزبان نیز از جمله عوامل مؤثر می‌باشد. به نظر می‌آید در خصوص تغییرات پس از پیوند، چندین فاکتور مؤثر هستند:

- محل قرارگیری فولیکول در بافت تخمدان و همچنین اندازه فولیکول: فولیکولهای بدوی و اولیه در نقاط سطحی‌تر تخمدان قرار

بر اساس اطلاعات این جدول، اختلاف معنی داری بین درصد فولیکولهای آنترال و اترتیک در گروه انجمادی و پیوندی و شاهد پیوند با گروه شاهد دست نخورده مشاهده می‌شود.



شکل ۶: تصویر فولیکول اولیه و پری آنترال در تخمدان بالغ موش گروه شاهد دست نخورده با بزرگنمایی ۲۰۰ و رنگ آمیزی H&E

## بحث

نتایج این مطالعه نشان داد که انجماد شیشه‌ای بافت تخمدان موش نابالغ با استفاده از محیط ضد یخ حاوی اتیلن گلیکول ۴۰ درصد، تغییرات مورفولوژیک اساسی را در فولیکولهای مراحل مختلف تکوینی به وجود نمی‌آورد و مقایسه درصد فولیکولهای سالم در گروههای منجمد و ذوب شده با گروه کنترل، اختلاف معنی داری را از نظر آماری نشان نداد. همچنین نشان داده شد که اثر توکسیک محیط انجمادی مذکور بر روی تخمدان موش نابالغ مخرب فولیکولها نیست.

اتیلن گلیکول، ضد یخ نفوذ پذیری است که در انجماد کاربرد زیادی داشته و با توجه به حداقل تأثیر منفی آن بر سلولها، در انجماد شیشه‌ای تخمک، تخمدان و جنین مورد استفاده قرار گرفته است (۱، ۲). این ضد یخ در مقایسه با بقیه، نفوذ پذیری بیشتری در سلول و بافت دارد و به راحتی آب بافتی را بیرون می‌کشد. بنابراین طی پروسه انجماد و ذوب، صدمات وارده به سلول کمتر خواهد بود.

در ارتباط با به کارگیری محلول مذکور در انجماد تخمدان موش بالغ نیز نتایج مشابهی به دست آمده، حتی تغییرات فراساختاری ناچیزی

گرفته و فولیکولهای ثانویه و آنترال در مناطق عمقی تر واقع شده‌اند. بنابراین میزان نفوذ و خروج ضدیخ طی مراحل انجماد و ذوب به فولیکولهای بدوی و اولیه با سرعت بیشتری انجام شده ولی در فولیکولهای بزرگتر که در عمق تخمدان واقع شده‌اند، با سرعت کمتری انجام می‌شود. پس عدم نفوذ مناسب ضدیخ به مرکز بافت و به تبع آن تشکیل کریستال یخ می‌تواند باعث بروز مشکلاتی شود (۹).

- احتمالاً همچنین تعداد لایه‌های سلولهای فولیکول نیز در این امر مؤثر است. به نظر می‌رسد هر چقدر تعداد سلولهای فولیکول بیشتر باشد، مقاومت بیشتری در برابر نفوذ و خروج ضدیخ پدید می‌آید. همچنین پس از پیوند بافت مذکور نیز انتقال مواد مغذی، هورمون‌ها و مواد مورد نیاز برای تکوین فولیکولها در مناطق عمقی با سرعت کمتری نسبت به مناطق سطحی صورت می‌گیرد.

Gosden در گزارشهای متوالی خود بین سالهای ۱۹۹۴ و ۲۰۰۰ نشان داد که ۸۰ درصد از فولیکولهای بدوی و ۷۸ درصد از فولیکولهای اولیه پس از انجماد و ذوب سالم ماندند. اما آترزی و مرگ سلولی فولیکولهای ثانویه و آنترال را چندین روز پس از انجماد و ذوب نشان داد (۷). در همین ارتباط محققین دیگر نیز نشان دادند که زمان در معرض قرار گرفتن تخمدان انسان و گوسفند نسبت به دیگر گونه‌ها باید بیشتر باشد چرا که نفوذ ضدیخ در این بافتها به آهستگی رخ می‌دهد (۴، ۲۱).

Candy و همکارانش نشان دادند که گرچه پس از ذوب بافت تخمدان منجمد شده موش به روش آهسته و با به کارگیری ضدیخ دی متیل سولفورکسید (DMSO) بیش از ۸۰ درصد از فولیکولها زنده بودند اما پس از پیوند نمونه‌های کنترل و انجمادی درصد زیادی از فولیکولها تحلیل رفته بودند (بیش از ۵۰ درصد فولیکولها) (۲۲).

نتایج تحقیق حاضر نیز نشان داد که اندازه بافت تخمدان پس از پیوند کاهش یافت و بخشی از بافت تخمدان به شکل بافت فیروز با تجمع سلولهای چربی مشاهده شد (البته لازم به ذکر است که اندازه گیری کمی در خصوص حجم بافت انجام نشد و این تغییر به شکل نسبی کاملاً نمایان بود).

- تشکیل مجدد عروق خونی و ارتباط این عروق با بافت پیوندی از اهمیت خاصی برخوردار است چرا که این عمل چندین روز طول خواهد کشید. محققین تلاش می‌کنند با به کارگیری محلهای پرخونتر مثل ناحیه زیر کپسول کلیه، پریتونوم یا درم پوست بر این مشکل فائق آیند (۲، ۸، ۱۴، ۲۳، ۲۴).

به کارگیری هورمون‌ها و مواد آنتی اکسیدان در بهبود تکوین فولیکولها پس از پیوند: با توجه به اینکه فولیکولهای ثانویه جهت تکوین خود نیاز به تحریک هورمونی دارند (Follicle stimulating hormone) و گیرنده‌های مربوط به این هورمون‌ها را در سیر مراحل رشد به میزان مناسب کسب می‌کنند. یا به عبارتی تکوین فولیکولها وابسته به هورمون است، بسیاری از محققین سعی کرده‌اند با افزودن آگوزونوز این هورمون‌ها، شرایط تکوین را بهتر نمایند چرا که در مجموع بافت تخمدان

ایسب افسراد از نظر ترشح هورمونهای مورد نیاز کفایت مناسب را ندارند (۱۹، ۲۳). نتایج نشان داده که به کارگیری هورمونهای Human chorionic gonadotropin، FSH، Human menoposal gonadotropin و هورمون مشابه، روند تکوین فولیکولها را بهبود بخشیده است. در خصوص استفاده از مواد آنتی اکسیدان نیز با به کارگیری ترکیباتی از قبیل alpha-tocopherol بقای فولیکولها افزایش یافت (۲۵).

- تغییر در گیرنده‌های هورمونی سطح فولیکولها: به نظر می‌رسد پروسه انجماد و ذوب و پیوند متعاقب آن می‌تواند تغییر اساسی در ساختمان گیرنده‌های هورمونی به خصوص LH و FSH داشته باشد، تحقیق حاضر با توجه به انتخاب تخمدانهای نابالغ که از نظر ساختاری اساساً از فولیکولها بدوی اولیه تشکیل شده بودند و تکوین آنها وابسته به هورمون نیست و بررسی تکوین آنها پس از پیوند و مشاهده فولیکولهای حاصله نشان داد: که اگر چه درصد فولیکولها کاهش پیدا کرده اما تکوین خوبی داشته‌اند به خصوص در بعضی گروهها مشاهده جسم زرد (Corpus luteum) نشانگر تخمک گذاری و پیشرفت بعضی از فولیکولها تا مراحل انتهایی بود، این در حالی است که در تحقیق Salehnia در سال ۲۰۰۱ مشخص شد که (۱۹) با تزریق روزانه هورمون hMG به موشهایی که تخمدانهای منجمد و پیوند شده داشتند، نمای کلی بافت پس از گذشت یک یا دو سیکل مشابه با گروه انجمادی و پیوند شده بود و اکثر فولیکولهای بزرگ در مرحله پری آنترال و با آنترال تحلیل رفته بودند و فقط فولیکولهای بدوی و اولیه نرمال به همراه تخمک در مرحله ژرمینال و زیکول مشاهده شدند. به عبارتی hMG تأثیر مناسب بر تکوین فولیکولهای ثانویه پس از پیوند نداشت.

بنابراین مجموعه این دو تحقیق، این فرضیه را بیشتر تأیید می‌کند که ساختمان گیرنده هورمون‌ها بر سطح تخمدانهای بالغ طی پروسه انجماد - ذوب و پیوند، تغییرات اساسی پیدا کرده، گرچه در این خصوص نیاز به تحقیقات بیشتری وجود دارد.

مجدداً تأکید می‌شود، نتایج محاسبه درصد فولیکولهای سالم در گروههای انجمادی نابالغ غیر پیوندی و انجمادی پیوندی با گروههای شاهد دست نخورده بالغ و پیوندی نشان داد که پروسه پیوند بیشترین تأثیر را بر کاهش درصد فولیکولی دارد. گرچه بر خلاف انتظار در نتایج تحقیق حاضر، در بعضی از گروهها اختلافاتی بین درصد فولیکولها در مراحل مختلف تکوینی نزدیک مثلاً بین درصد فولیکولهای بدوی و اولیه دیده شد، اما درصد کل در گروههای مذکور تفاوت اساسی نداشتند و این احتمالاً به علت خطای شمارشی است.

بنابراین فولیکولهای بدوی و اولیه موجود در بافت تخمدان موش نابالغ توانایی از سرگیری رشد و تکوین خود را پس از انجماد شیشه‌ای - ذوب و پیوند دارند، گرچه درصدی از آنها تحلیل رفتند. به نظر می‌رسد انجماد بافت تخمدان نابالغ روش موثرتری در مقایسه با انجماد بافت تخمدان بالغ باشد. در مجموع بنظر می‌رسد که این روش، برای حفظ و نگهداری تخمدانهای نابالغ روشی مفید و کارآمد است. و با بهبود



## References

1. Trounson AO: In vitro fertilization, Second Edition, Williams & Wilkins Company. 2001: 413-431
2. Kim SS, Battaglia E, Soules R: The future of human ovarian cryopreservation and transplantation: fertility and beyond. *Fertil. Steril.* 2001; 75(6): 1049-1056
3. Deanesly R: Immature rat ovaries grafted after freezing and thawing. *J Endocrin.* 1954; 11: 197-200.
4. Shaw IM, Cox SL, Trounson AO, Jenkin G: Evaluation of the long-term function of cryopreserved ovarian grafts in the mouse, implications for human applications. *MCE* 2000; 161: 103-110
5. Harp R, Leibach J, Black J, Keldahic A, Karrow A: Cryopreservation of murine ovarian tissue. *Cryo Biol* 1994; 31: 336-343
6. Baird D, Webb R, Campbell B, Harkness L, Gosden R: Long-term ovarian function in sheep after ovariectomy and transplantation of autografts stored at 196° (C) *Endocrinol* 1999; 140: 462-471
7. Gosden RG: Low temperature storage and grafting of human ovarian tissue. *MCE*; 2000; 163: 125-126,
8. Candy CJ, Wood M, Wittingham D: Follicular development in cryopreserved marmoset ovarian tissue after transplantation. *Hum Reprod* 1995; 10: 2334-2338
9. Paynter S, Cooper A, Fuller B, Show R: Cryopreservation of bovine ovarian tissue: structural normality of follicles after thawing and culture in vitro. *Cryo Biol.* 1999; 38: 301-309
۱۰. عباسیان مقدم ع، صالح‌نیا م، رضازاده م: فراساختمان فولیکول اولیه پس از انجماد شیشه‌ای تخمدان موش. *یاخته*، ۱۳۸۰؛ ۹: ۷-۱۴
11. Kagabu S, Umezu M: Transplantation of cryopreserved mouse, chinese hamster, rabbit, Japanese monkey and rat ovaries into ratrecipients. *Exp Anim* 2000; 49(1): 17-21
12. Sugimoto M, Maeda S, Manabe N, Miyamoto H: Development of infantile rat ovaries autotransplanted after cryopreservation by vitrification. *Theriogen* 2000; 15: 53(5): 1093-10103
13. Oktay K, Karlikaya G, Aydin A: Ovarian cryopreservation and transplantation: basic aspects. *MCE* 2000; 169: 105-108
14. Demirci B, Lornage J, Salle B, Frappart L: Follicular viability and morphology of sheep ovaries after exposure to cryoprotectant with different protocols. *Fertil Steril* 2001; 75(4): 754-762
15. Zhang J, Dimattina M: Extracorporeal development and ultrarapid freezing of human fetal ovary. *J Assist Reprod Genet* 1995; 912: 361-368
16. Pedro PB, Sakurai T, Edashige K, Kasai M: Effects of osmotic shirinkage on the survival of mouse oocytes and embryos at various developmental stages *J Mamm Ova Res* 1997; 14: 66-71
17. Bahadur G, Steele SJ: Ovarian tissue cryopreservation for patients. *Hum Repord* 1996; 11: 2215-2216
18. Salehnia M, Abbasian Moghadam E, Rezazadeh M: Ultrastructure of primary follicle after vitrification of mouse ovary. *Fertil-Steril* 2002; 78(3): 1-2
19. Salehnia M. Autograft of vitrified mouse ovaries using Ethylene glycol as cryoprotectant. *Exp Anim* 2002; 51(5): 509-812
20. Green SH, Smith AU, Zuckerman S: The number of oocytes in ovarian autografts after freezing and thawing. *J Endocrinol* 1956; 13: 330-345
21. Aubard Y, Piver P, Cognie Y, Fermeaux V, Poulin N, Driancourt MA: Orthotopic and heterotopic autografts of frozen-thawed ovarian cortex in sheep. *Hum Reprod* 1999; 14(8): 2149-2154
22. Candy CJ, Wood M, Whittingham D: Restoration of a normal reproductive lifespan after grafting of cryopreserved mouse ovaries. *Hum Repord* 2000; 15: 1300-1304
23. Gook DA, Mccully BA, Edgar DH, McBain JC: Development of antral follicles in human cryopreserved ovarian tissue following xenografting. *Hum Repord* 2001; 16(3): 417-422
24. Kim SS, Soules M, Gosden RG, Battaglia D: The evidence of follicle maturation and subsequent ovulation in human ovarian tissue xenografted into sever combined immunodeficient (SCID) mice. *Fertil Steril* 2000; 47 (suppl): S34
25. Oktay K, Newton H, Gosden RG: Transplantation of cryopreserved human ovarian tissue results in follicle growth initiation in SCID mice. *Ferti-Steri* 2000; 73(3): 599-603

