

تأثیر رتینویک اسید بر استخوانسازی تیپای جنین جوجه

حسین ایمانی ^{MS.c}، مجتبی رضازاده ^{Ph.D}*، احمد حسینی ^{Ph.D}*

^۱ دانشگاه علوم پزشکی بقیةاله، دانشکده پزشکی، گروه علوم تشریح

^۲ دانشگاه تربیت مدرس، دانشکده علوم پزشکی، گروه علوم تشریح و گروه جنین‌شناسی پژوهشکده رویان

^۳ دانشگاه علوم پزشکی شهید بهشتی، دانشکده پزشکی، گروه علوم تشریح

^۴ آدرس مکاتبه: تهران، صندوق پستی ۴۶۴۴-۱۹۳۹۵، پژوهشکده رویان، گروه جنین‌شناسی

چکیده

*** هدف:** بررسی تأثیر رتینویک اسید (RA: Retinoic Acid) بر روند استخوانسازی، جذب سلولهای غضروفی و شکل‌گیری بافت مغز قرمز در تیپای جنین جوجه

*** مواد و روشها:** رتینویک اسید در حلال DMSO (Dimethylsulfoxide) به گونه‌ای حل شد که ۷۵ درصد میکروگرم RA در ۲ میکرولیتر وجود داشته باشد. محلول بدست آمده در دمای ۲۰- سانتی‌گراد و دور از نور نگهداری شد. دو میکرولیتر از این محلول در روز ششم انکوباسیون به صورت موضعی بر جوانه اندام جنین جوجه چکانده شد. جنینهای درمان شده را در روزهای ۹، ۱۰، ۱۱، ۱۲ و ۱۳ از انکوباسیون خارج کرده و پس از تثبیت کردن، تپیه مقاطع بافتی تیپا به صورت سریال، حجمهای غضروف، شکل‌گیری استخوان، بافت همبند، مغز قرمز و حجم کل تیپا محاسبه شد؛ همچنین چگونگی استخوانسازی تیپا در گروه طبیعی و شاهد به صورت کمی و کیفی مقایسه گردید.

*** یافته‌ها:** نتایج حاصل از این مطالعات نشان می‌دهد که RA باعث کاهش وزن جنینها و افزایش مرگ و میر در آنها است. از طرفی می‌تواند حجم بافت همبند و عروقی، شکل‌گیری بافت غضروفی و جذب غضروف را علی استخوانسازی کاهش دهد که در نهایت حجم کلی تیپا کاهش می‌یابد.

*** نتیجه‌گیری:** بر اساس تحقیق حاضر؛ می‌توان نتیجه گرفت که استفاده از رتینویک اسید در دوران جنینی باعث تأخیر در روند استخوانسازی شده و تکثیر سلولهای غضروفی و باز جذب آنها را دچار اختلال می‌نماید.

کل واژگان: رتینویک اسید، تیپا، جنین جوجه، استخوانسازی

مقدمه

RA شکل فعال بیولوژیکی ویتامین A بوده و یک ماده لازم در تکامل جنین است (۱، ۲، ۳) و تأثیرات مهمی بر تمایز و رشد صحیح سلولها (۴، ۵) و شکل‌گیری سر و صورت، مغز، سیستم عروق انسانی دارد (۶)؛ اما از سالها پیش رتینوئیدها به‌عنوان یک ماده ترانوژن شناخته شده‌اند. مصرف بیش از حد آن در جنین حیوانات آزمایشگاهی مانند جوجه (۷، ۸، ۹) و هاستر (۱۴، ۱۵) ناهنجاریهایی را ایجاد می‌کند (۱۰، ۱۱، ۱۲، ۱۳). به‌نظر می‌رسد که هدف اولیه RA در جنین، نورال کرسٹ و نوروایپتالیال است و با تغییرات بر روی هسته سلول، سبب ناهنجاری می‌شود (۷، ۱۰، ۱۶، ۱۵، ۱۷، ۱۸). RA بر نواحی خاصی از ژنها اثر می‌گذارد و باعث تغییر در الگوی شکل‌گیری ارگانهای مختلف جنین می‌شود (۱۹).

در دو دهه گذشته نحوه تأثیر RA در مراحل مختلف رشد جنین مورد مطالعه قرار گرفته است و براساس این یافته‌ها متوجه شده‌اند که RA بر تکثیر، مرگ سلولها و استحکام غشای سلولهای جنین تأثیر می‌گذارد (۲۰، ۲۱). همچنین این ماده می‌تواند با تأثیر اختصاصی بر روند غضروف‌زایی اندامها، ناهنجاریهای خاص این نواحی را همچون مزومیلیا ایجاد کند که این پدیده به‌دنبال القای نکروز سلولی و افزایش مرگ سلولها در حلقه مزانشیمی پیش غضروف‌ساز جوانه اندام اتفاق می‌افتد (۲۱، ۲۲).

عده‌ای از محققین بر این باورند که RA مرگ سلولی را در مناطقی ایجاد می‌کند که دارای مرگ سلولی از قبل برنامه‌ریزی شده PCD^۱ باشند (۲۴، ۲۵). به همین دلیل با درمان جنین ۹/۵ روزه موش به‌وسیله RA، افزایش نکروز سلولی همراه با PCD در اکتودرم رأسی جوانه اندام (AER: Apical Ectodermal Ridge) و نواحی سر و صورت را مشاهده خواهیم کرد (۲۶، ۲۷، ۲۸). به‌طور کلی می‌توان چنین نتیجه گرفت که شدت و نوع ناهنجاریها در جنین به میزان RA مصرف شده، مرحله جنینی هنگام مصرف RA و مدت زمان مصرف آن بستگی دارد (۲۱، ۲۹). اگر جنین از قبل یا همزمان با شکل‌گیری ارگان خاصی در معرض RA قرار گیرد، ناهنجاری آن ارگان را بروز خواهد داد و همچنین اگر جنین در مراحل اولیه ظهور جوانه اندام در معرض RA قرار گیرد، احتمالاً مدل‌های غضروفی هیالین استخوانهای بلند شکل نخواهند گرفت یا به‌طور ناقص تشکیل خواهند شد و گاهی ممکن است اندامی بدون انگشت به وجود آید. این ناهنجاریها به‌دلیل تقارن شکل‌گیری تجمعات سلولهای پیش‌ساز غضروفی در هنگام درمان با RA است (۳۰، ۳۱، ۳۲، ۳۳، ۳۴، ۳۵). لذا در این مطالعه بر آن شدیم که جنین را در مراحل بعدی در معرض RA قرار دهیم و نتایج حاصل از آن را در استخوان‌سازی پس از شکل‌گیری مدل غضروفی در استخوانهای بلند اندام پایینی به‌خصوص استخوان تیپیا مطالعه و بررسی نماییم.

مواد و روشها

۷۵ درصد میکروگرم رتینویک اسید تهیه شده از شرکت سیگما در ۲ میکرولیتر DMSO حل و در محل تاریکی با درجه حرارت

۲۰- سانتی‌گراد نگهداری شد. جنینهای ۳ روزه از انکوباسیون خارج و به‌طور استریل پنجره‌ای به‌ابعاد ۱/۵×۱ سانتی‌متر بر روی تخم‌مرغ باز شد و مجدداً به‌داخل انکوباسیون برگردانده شد و در ابتدای روز ششم جنینی تخم‌مرغها از انکوباسیون خارج گردید و جنینهای زنده به ۳ گروه تقسیم شدند. بر روی جوانه اندام گروه اول، ۰/۷۵ μg/ml RA و جوانه اندام گروه دوم، ۲ میلی‌لیتر DMSO خالص چکانده شد و گروه سوم به‌عنوان گروه کنترل در نظر گرفته شدند.

پنجره‌ها به‌طور استریل بسته شده و سپس تخم‌مرغها به‌داخل انکوباسیون برگردانده شدند. جنینها در روزهای ۹، ۱۰، ۱۱، ۱۲ و ۱۳ (۳۶) از داخل تخم‌مرغها خارج شده و نمونه‌ها به‌مدت یک هفته داخل فرمالین قرار داده شد تا تثبیت شود و سپس پای راست جنینها جدا و عمل دکلسیفیکاسیون بر روی آنها انجام شد. پس از آن نمونه‌ها پردازش شده و بلوکهای پارافینی تهیه شد.

علاوه بر مطالعات بافتی، از نمونه مقاطع سریال تهیه شد و پس از رنگ آمیزی H & E حجمهای بافت غضروف، بافت همبندی عروقی، بافت استخوان ساخته شده، حجم کلی تیپیا در هر سه گروه RA، DMSO و طبیعی محاسبه شد. برای محاسبه حجم مقاطع تهیه شده نمونه‌ها به نسبت چهار به یک از برشهای سریال انتخاب شد. با استفاده از کامپوزیت حجمهای تشکیل شده تیپیا به کاغذ شطرنجی منتقل شد. این عمل برای تمام مقاطع انتخابی (به نسبت ذکر شده) از یک تیپیا انجام شد و سپس مساحت هر مقطع از روی کاغذ شطرنجی محاسبه گردید و حجم آنها با استفاده از فرمول $V = s.n.p$ (V=حجم، S= مساحت هر سطح، n=تعداد برشها و p= ضخامت برش) محاسبه شد (۳۷).

از طرف دیگر برای بررسی روند استخوان‌سازی بایستی میزان جذب غضروف و شکل‌گیری غضروف در روزهای یاد شده محاسبه شود. برای محاسبه جذب غضروف، افزایش میزان بافت همبندی عروقی در روز دوازدهم نسبت به روز یازدهم با میزان افزایش همین بافت در روز سیزدهم نسبت به روز دوازدهم مقایسه شد (۳۷).

$$V_{CVF}^T = \Delta V_{CR}^T$$

تغییرات حجم بافت همبندی عروقی = حجم غضروف جذب شده
برای محاسبه شکل‌گیری غضروف افزایش حجم غضروف به‌علاوه افزایش حجم بافت همبندی عروقی (غضروف جذب شده) روز دوازدهم نسبت به روز یازدهم با مجموع همین دو عامل در روز سیزدهم نسبت به روز دوازدهم مقایسه شد (۳۷).

$$V_{CF}^T = \Delta V_{CAR}^D + V_{CR}$$

افزایش حجم شکل‌گیری غضروف = افزایش غضروف جذب شده +
افزایش حجم غضروف در همان زمان

1. Programmed Cell Death
2. Connection & Vesicular Tissue
3. Cartilage Resorbition
4. Cartilage Formation
5. Cartilage

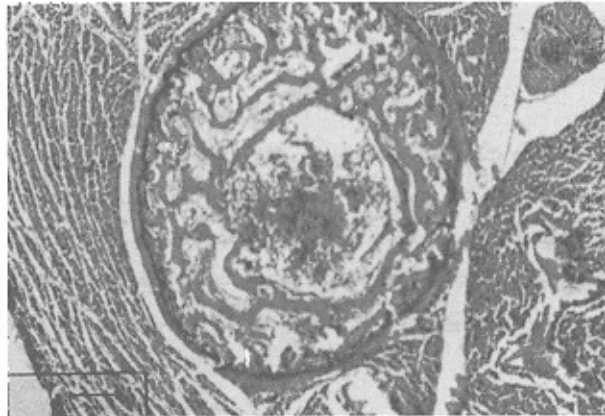


دیگر وجود دارد. مغز قرمز و بافت همبند نیز از نکامل و حجم کمتری برخوردار هستند اما هنوز در بخش میانی دیافیز سلولهای هایپرتروفی غضروفی دیده می‌شود. یک تا دو ردیف تیغه‌های استخوانی نیز ساخته شده‌اند که نمایانگر تأیید RA بر روند استخوانسازی است.

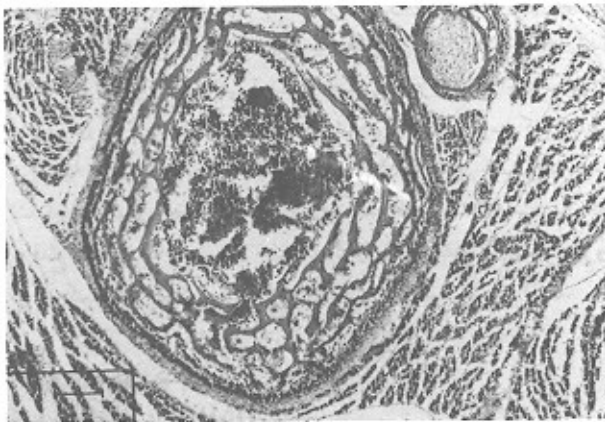* روز یازدهم

گروه طبیعی و DMSO

تعداد تیغه‌های استخوانی عرضی افزایش یافته‌اند و در بین استخوانهای استوانه‌ای کشیده شده‌اند و بین آنها سلولهای خونی به فراوانی دیده می‌شود. میزان استخوانسازی به شکل استوانه‌های تو در تو در حدود ۳ تا ۴ ردیف است و استخوانسازی نسبت به روز قبل افزایش یافته است (شکل ۱ و ۲).



شکل ۱: برش عرضی از ناحیه میانی دیافیز تیبیا جفت ۱۱ روزه طبیعی (رنگ‌آمیزی: H & E، بزرگنمایی: $\times 65$)



شکل ۲: دو برش عرضی از ناحیه میانی دیافیز تیبیا جفت ۱۱ روزه DMSO (رنگ‌آمیزی: H & E، بزرگنمایی: $\times 65$)

گروه رتینویک اسید

به نظر می‌رسد که میزان تراکم تیغه‌های استخوانی، تجمع سلولهای خونی بین تیغه‌ها و ضخامت تیغه‌ها کاهش یافته و در حدود ۲ تا ۳ ردیف استخوانسازی استوانه‌ای تو در تو انجام گرفته است اما اختلافات این گروه با دو گروه دیگر معنی‌دار نیست (شکل ۳).

یافته‌ها

یافته‌های حاصل از مطالعات کمی و کیفی در هر سه گروه طبیعی، DMSO و RA در طی روزهای ۹، ۱۰، ۱۱، ۱۲ و ۱۳ با یکدیگر مقایسه و نتایج زیر استخراج شد. از میان ۱۰۸ جفتی که RA دریافت داشتند، ۵۸/۳۳ درصد جنین از بین رفتند و ۴۱/۶۶ درصد زنده ماندند در حالی که از ۹۳ جفتی که فقط ۲ میکرولیتر DMSO ۸۰ درصد دریافت کردند، ۷۸/۴ درصد زنده ماندند و ۲۱/۵ درصد مردند که این آمار نمایانگر تأثیر RA در افزایش مرگ و میر است. از طرف دیگر جنینهای هر سه گروه در روزهای ۱۱، ۱۲ و ۱۳ وزن شدند و آزمون آماری نشان داد که اختلاف معنی‌داری بین گروه طبیعی و DMSO وجود ندارد در حالی که اختلاف وزن معنی‌داری بین گروه RA و دو گروه دیگر مشاهده شد ($P < 0.0001$) که نشان دهنده کاهش وزن در گروه آزمایش است. در این قسمت به مشاهدات میکروسکوپی در روزهای نهم تا سیزدهم اشاره شده است.

* روز نهم

گروه طبیعی و DMSO

پریوست استخوان تیبیا در برش عرضی به صورت دو لایه قابل مشاهده است و در سمت داخل پریوست ناحیه استخوانسازی شده دیده می‌شود که به شکل استوانه توخالی اطراف مدل غضروفی را احاطه کرده است. از طرف دیگر تیغه‌های استخوانی عرضی نازک به تعداد کم و در حال رشد به طرف مرکز تیبیا و در قسمت میانی مدل غضروفی، سلولهای غضروفی کاملاً هایپرتروفی شده، دیده می‌شود. سلولهای خونی نیز در بخش داخلی تر ناحیه مرکزی تیبیا پدیدار گشته‌اند.

گروه رتینویک اسید

در برش عرضی، پریوست در اطراف تیبیا این گروه و در بخش داخلی پریوست، ناحیه استخوانی شده به صورت استوانه توخالی قابل مشاهده است ولی اثری از تیغه‌های عرضی استخوانی و سلولهای خونی نیست. در قسمت میانی مدل غضروفی تیبیا سلولهای هایپرتروفی شده غضروفی مشاهده می‌شوند ولی بافت همبند و عروقی ایجاد نشده است.

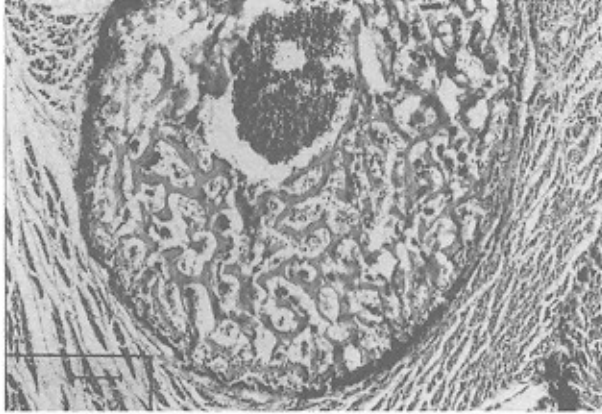* روز دهم

گروه طبیعی و DMSO

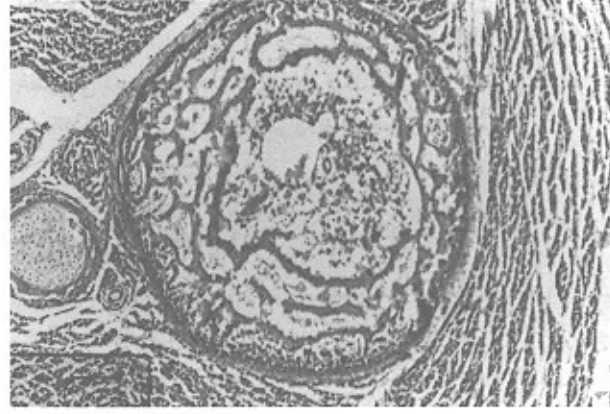
تیغه‌های عرضی استخوانی فضای وسیعی از مقطع عرضی تیبیا را اشغال نموده است و از طرفی سلولهای خونی و بافت همبند و عروقی فراوانی بین تیغه‌ها دیده می‌شوند. در بخش میانی دیافیز تیبیا اثری از سلولهای غضروفی مشاهده نمی‌شود زیرا سلولهای غضروفی دچار مرگ سلولی شده و از بین رفته‌اند. در این روز ۲ تا ۳ ردیف تیغه‌های استخوانی شده متحدالمرکز ایجاد شده و تیغه‌های عرضی نیز بین آنها وجود دارد که نشان‌دهنده افزایش استخوانسازی در تیبیا است.

گروه رتینویک اسید

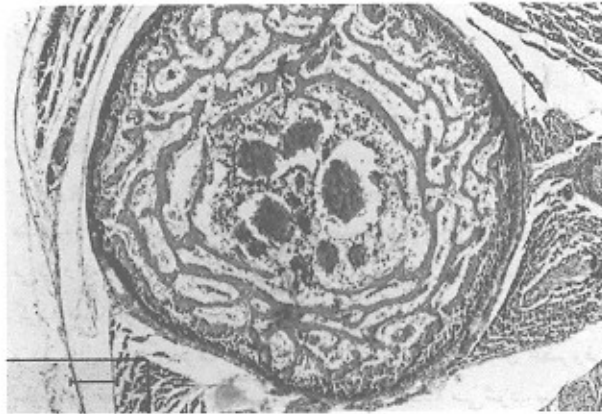
در این گروه تیغه‌های عرضی استخوانی کمتری نسبت به دو گروه



شکل ۴: برش عرضی از ناحیه میانی دیافیز تیبیای چنین ۱۳ روزه طبیعی (رنگ آمیزی: H & E، بزرگنمایی: $\times 65$)



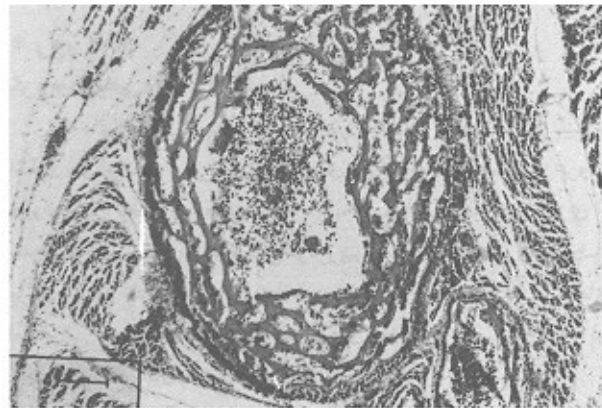
شکل ۳: برش عرضی از ناحیه میانی دیافیز تیبیای چنین ۱۱ روزه رتینویک اسیدی (رنگ آمیزی: H & E، بزرگنمایی: $\times 65$)



شکل ۵: برش عرضی از ناحیه میانی دیافیز تیبیای چنین ۱۳ روزه DMSO (رنگ آمیزی: H & E، بزرگنمایی: $\times 65$)

گروه رتینویک اسید

پریوست از وضوح کمتری برخوردار است؛ ضخامت و تعداد تیغه‌های عرضی استخوانی نسبت به دو گروه دیگر در همین روز کاهش دارد و استخوانساز استوانه‌ای در حدود ۳ تا ۴ ردیف ساخته شده است. قطر عرضی دیافیز نیز کمتر از دو گروه دیگر است (شکل ۶).



شکل ۶: برش عرضی از ناحیه میانی دیافیز تیبیای چنین ۱۳ روزه رتینویک اسید (رنگ آمیزی: H & E، بزرگنمایی: $\times 65$)

* روز دوازدهم

گروه طبیعی و DMSO

پریوست دو لایه‌ای به وضوح دیده شده و در قسمت داخلی آن، تیغه‌های عرضی استخوانی افزایش قابل ملاحظه‌ای پیدا کرده است و در حدود ۴ تا ۵ ردیف استخوان استوانه‌ای به صورت دواپر متحدالمرکز در اطراف مغز قرمز مشاهده می‌شود. ضخامت تیغه‌های استخوانی بیشتر شده و در میانه دیافیز اثری از سلولهای غضروفی نیست.

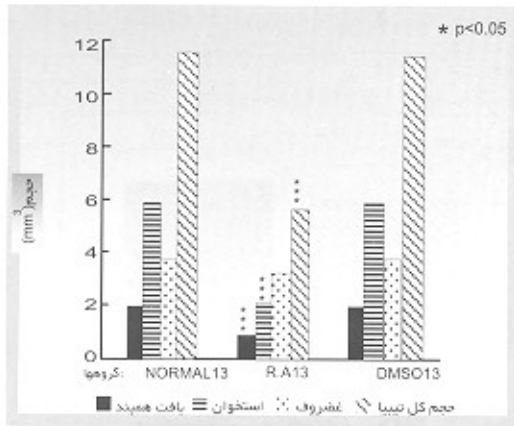
گروه رتینویک اسید

پریوست دو لایه را نمی‌توان به راحتی تشخیص داد. تیغه‌های استخوانی نسبت به دو گروه دیگر از ضخامت و تعداد کمتر و استخوانساز استوانه‌ای اطراف مغز قرمز از ردیفهای کمتری برخوردار است و حداکثر تا ۳ ردیف می‌رسد. همچنین به دلیل کم ساخته شدن تیغه‌های استخوانی عرضی ارتباط خیلی کمتری بین استخوانهای استوانه‌ای اطراف مغز قرمز وجود دارد حتی به نظر می‌رسد که ارتباطی بین آنها نیست. در بعضی جنبهها در بخش دیافیز هنوز غضروف جذب نشده و سلولهای غضروفی هاپیروتروفی شده قابل مشاهده است. با نگاه به قطع عرضی مقاطع تیبیای جنبه‌های گروه RA و مقایسه آن با دو گروه دیگر، کم بودن حجم تیبیای گروه آزمایش به وضوح مشهود است.

* روز سیزدهم

گروه طبیعی و DMSO

پریوست واضح تر شده و با کمترین بزرگنمایی دو لایه به خوبی مشخص می‌شود. ضخامت تعداد تیغه‌های عرضی استخوانی افزایش یافته و ۵ تا ۶ ردیف استخوان استوانه‌ای درست شده است. مغز قرمز تکامل بیشتری پیدا کرده و با مقایسه مقطع عرضی دیافیز تیبیای طبیعی با گروه RA می‌توان به اختلاف قطر آنها پی برد. اختلاف بین گروه طبیعی و DMSO در این روز ناچیز بوده و معنی دار نیست که نشان دهنده عدم تأثیرگذاری حاد DMSO بر روند استخوانساز است (شکل ۴ و ۵).



نمودار ۳: مقایسه حجمهای تیبتا در روز سیزدهم جنبی بین گروههای RA با نرمال و DMSO

برای بررسی میزان استخوانسازی دو عامل دیگر نیز در روزهای مختلف بین گروههای سه گانه اندازه گیری شد که این دو عبارت بودند از:

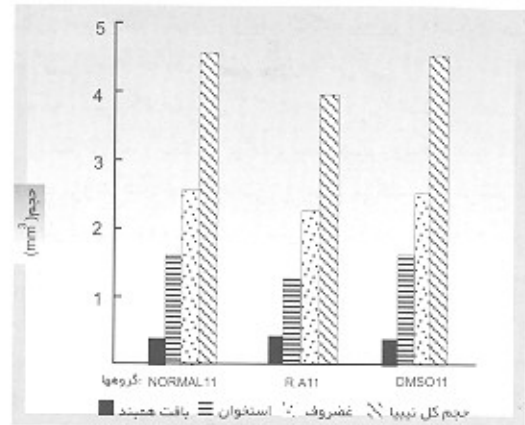
(۱) میزان جذب غضروف، (۲) میزان شکل گیری غضروف

همانگونه که در نمودار شماره ۴ دیده می شود میزان جذب غضروف در روزهای ۱۱ و ۱۲ در گروه RA با گروه نرمال و DMSO اختلاف فاحشی نشان می دهد و از طرفی در روز ۱۲ و ۱۳ نیز این اختلاف بین RA و دو گروه دیگر دیده می شود و اگر اختلاف روز ۱۱-۱۲ را با اختلاف ۱۲-۱۳ مقایسه کنیم، می توان به وجود این اختلاف بین گروه RA، نرمال و DMSO پس برد و آزمون Mann-whitney و Kruskal-wallis اختلاف را در حد معنی دار نشان می دهد.

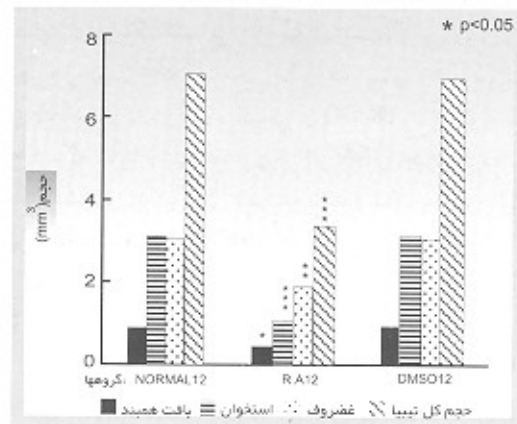
در مورد شکل گیری غضروف نیز چنین اختلافی بین روزهای ۱۱-۱۲ با ۱۲-۱۳ دیده می شود و به نظر می رسد که این عقب ماندگی قدری جبران شده باشد. در مقایسه حجم غضروفهای روز سیزدهم، اختلاف گروه RA با دو گروه دیگر مشهود است (نمودار ۳) و با آزمونهای Kruskal-Wallis و Mann-Whitney سطح معنی داری را نشان می دهد (نمودار ۵).

* بررسی حجمهای بخشهای تشکیل شده تیبتا در استخوانسازی

برای اطمینان از تأثیر ریتونیک اسید، حجم بافتهای استخوانسازی، غضروف، بافت همبندی و حجم کلی تیبتا در ۳ گروه اندازه گیری شد و همانگونه که در نمودار ۱ مشخص است در روز یازدهم اختلاف معنی داری بین این عناصر وجود ندارد ولی در روز دوازدهم این اختلاف به اوج خود رسیده که نمودار ۲ نشان دهنده تأثیر ریتونیک اسید است و آزمون One-way اختلاف معنی دار بین گروه ریتونیک اسید با دو گروه طبیعی و DMSO را نشان می دهد.

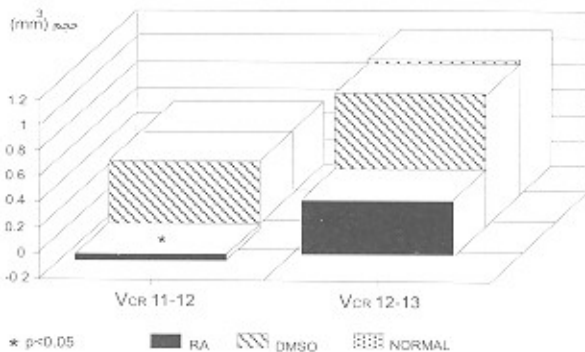


نمودار ۱: مقایسه حجمهای تیبتا در روز یازدهم جنبی بین گروههای RA، نرمال و DMSO

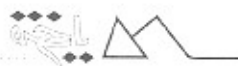

نمودار ۲: مقایسه حجمهای تیبتا در روز دوازدهم جنبی بین گروههای RA، نرمال و DMSO

نتایج حاصل از مورفومتری روز سیزدهم در نمودار ۳ آمده است که نشان دهنده اثر مصرف ریتونیک اسید است. اما مقایسه حجم غضروف تیبتای گروه ریتونیک اسیدی با دو گروه طبیعی و DMSO با آزمون آماری اختلاف معنی داری را نشان نمی دهد که احتمالاً عقب ماندگی حاصل از تأثیر ریتونیک اسید جبران کرده است و چنین توانسته است این استرس حاصل از مصرف دارو را برطرف کند؛ ولی هنوز کامل نیست چرا که در موارد دیگر، اختلاف هنوز معنی دار است.



نمودار ۴: مقایسه میزان جذب غضروف (Vcr) در گروههای RA، نرمال و DMSO



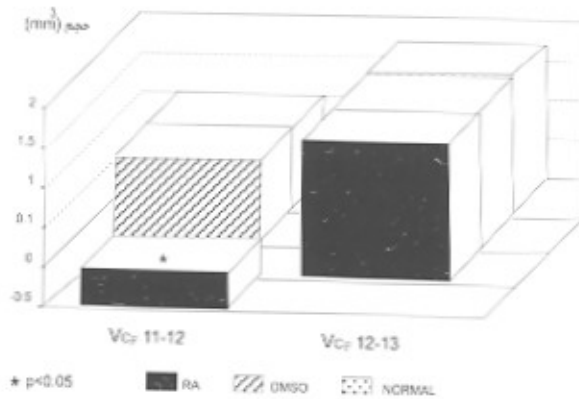
استخوانساز را در استخوانسازی فراهم می‌کند (۴۲).

نتایج حاصل از مورفومتری حجم غضروفهای رتینویک اسیدی در مقایسه با دو گروه طبیعی و DMSO نشان‌دهنده کاهش حجم است که در روز یازدهم با آزمون one-way معنی‌دار نبوده و فقط در روز دوازدهم جنبه معنی‌دار ولی پایین است. در روز سیزدهم مجدداً اختلاف حجم غضروف گروه RA با دو گروه دیگر معنی‌دار نیست. در روند استخوانسازی، سلولهای غضروفی دچار هایپرترافی شده و با گسترش مویرگها این سلولها جذب می‌شوند (۴۹) و این عمل متأثر از برنامه‌های ژنتیکی از قبل برنامه‌ریزی شده سلولهای غضروفی و ترشح فاکتورهای سبب‌زا از کندروسیت‌های هایپرترافی شده است. جذب غیرمستقیم غضروف توسط سلولهای تک‌هسته‌ای (۴۷، ۴۸) و جذب مستقیم آن به وسیله عروق خونی صورت می‌گیرد (۴۲) و با احتمال می‌دهیم که رتینویک اسید میزان تکثیر سلولی را تغییر می‌دهد و مرگ سلولی را القا می‌کند و با تأثیر بر متابولیسم هیالورونیک اسید در سلول غضروفی، پروتئوگلیکانهای خاصی را ایجاد می‌کند و از ترشح فاکتور سبب‌زا جلوگیری کرده و با تأثیر بر سلولهای تک‌هسته‌ای و جلوگیری از رشد عروقی و افزایش طول و قطر عروقی نیز از جذب غضروف مسامعته به عمل می‌آورد (۴۹). یکی از نتایج این تحقیق، کم شدن تمام حجمهای تشکیل شده تیپای جنین دوازده روزه رتینویک اسیدی نسبت به جنینهای یازده روزه رتینویک اسیدی است که احتمالاً اثر بر مکانیسمهای استخوانسازی، کاهش فعالیت سلولهای استئوبلاستیک، سلولهای جذب‌کننده غضروف و مسامعته از رشد مویرگها، به دلیل تأثیرگذاری رتینویک اسید بر ژنوم سلولها است.

معنی‌دار نبودن اختلاف حجم غضروف تیپای جنین سیزده روزه رتینویک اسیدی با دو گروه طبیعی و DMSO را این‌گونه می‌توان توجیه کرد که شاید جنبه مقداری از اثر RA را جبران کرده باشند و سلولهای غضروفی تکثیرشان زیاد شده باشد و شاید به همین دلیل است که میزان جذب غضروف نیز کاهش دارد.

از میان نتایج این تحقیق می‌توان به کم شدن اختلاف شکل‌گیری غضروف در جنین ۱۱-۱۲ روزه رتینویک اسیدی با جنین ۱۲-۱۳ روزه از همین گروه با دو گروه طبیعی و DMSO اشاره کرد که احتمالاً باز به دلیل تأثیر رتینویک اسید بر میزان تکثیر سلولهای کندروسیت است. البته این اختلاف را می‌توان در مورد جذب غضروف گروه رتینویک اسیدی با دو گروه دیگر نیز مشاهده کرد.

با توجه به نتایج به دست آمده می‌توان گفت که با ورود رتینویک اسید به داخل هسته سلول کندروسیت، نسخه‌برداری ژن تغییر می‌یابد و سنتز پروتئین α_1 کلاژن نوع دوم متوقف می‌شود و به جای آن پروتئین α_1 کلاژن نوع سوم سنتز می‌شود و فایبرونکتین بیشتری تولید می‌شود (۴۹). همچنین سنتز پروتئین پیش‌ساز پروتئوگلیکان غضروف متوقف می‌شود که نشانگر تغییر فنوتیپ کندروسیتها است (۲۰). بنابراین روند غضروف‌زایی و به تبع آن میزان شکل‌گیری غضروف نیز کاهش می‌یابد.



شماره ۵: مقایسه حجم شکل‌گیری غضروف (Vc) بین گروه RA، نرمال و DMSO

بحث

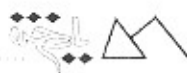استخوانسازی و پیدایش بقه استخوانی^۱ در تیپای جنین جوجه در روز هفتم انکو باسین آغاز می‌شود (۳۸، ۳۹، ۴۰، ۴۱) و تنها Gaytan و همکاران در سال ۱۹۸۷ شکل‌گیری بقه استخوانی را روز نهم اعلام نمودند (۳۷). استخوانسازی تیپا با فعالیت پریوست استخوان به‌خصوص لایه داخلی آن شروع می‌شود و با نشست استئوید از لایه استئوبلاستیک پریوست در اطراف ناحیه میانی دیافیز مدل غضروفی یک لایه نازک استخوانی ایجاد می‌شود (۴۲، ۴۳). بنابراین ما جنین را در ابتدای روز ششم یعنی قبل از شروع استخوانسازی در استخوانهای طولی به‌خصوص تیپا در معرض رتینویک اسید قرار دادیم چرا که تا این مرحله مدل غضروفی اولیه استخوانهای جوانه اندام و بال جنین درست شده است. از سری دیگر، می‌دانیم که وقتی سلولهای مزانشیمی در جوانه اندام یا بال جنین جوجه برای درست کردن مدل غضروفی تجمع می‌یابد، اگر جنین به مدت ۱۸ تا ۲۴ ساعت در معرض رتینویک اسید قرار گیرد، ناهنجاریهایی در جوانه اندام یا بال ایجاد خواهد شد (۴۴) در حالی که نمونه‌های آزمایشی این تحقیق پس از شکل‌گیری مدل غضروفی در معرض RA قرار گرفت. روند استخوانسازی با پر عروق شدن لایه استئوبلاستیک ادامه پیدا می‌کند و سلولهای استئوبلاستی در بین تجمعات عروقی منتشر می‌شود (۴۲). قطر و طول عروق افزایش پیدا می‌کند و تراکم‌های استخوانها در اطراف مدل غضروفی ایجاد می‌شود. در عین حال تعداد و ضخامت تراکم‌ها افزایش پیدا می‌کند و هجوم جوانه استخوان تیپای جنین جوجه در مرحله ۳۶-۳۴ (۱۰ و ۱۱ روزه انکو باسین) است که نشانگر شکل‌گیری فضای مغزی است (۴۳، ۴۵، ۴۱). درحالی‌که در نمونه‌های جنینی آزمایشی مطالعه شده میزان استخوانسازی تیپا کاهش یافته است و این کاهش در روزهای دوازدهم و سیزدهم جنبه معنی‌دار است و احتمالاً رتینویک اسید بر فعالیت لایه استئوبلاستیک پریوست تأثیر منفی گذاشته و فعالیت سلولهای استئوبلاست را نیز دچار رکورد کرده است. همچنین احتمالاً RA با تأثیر بر تکثیر سلولهای مزانشیمی از پر عروق شدن لایه پریوست و افزایش طول و قطر عروق نیز مسامعته می‌کند و ما می‌دانیم که عروق خونی، نیروی جلو برنده جوانه

۳۳



References

1. Trakashi YI, Smith JE, Winick M, Goodman DS: Vitamin a deficiency and fetal growth and development in the rat. *J Nutr* 1975; 105: 1299-1310
2. Thompson JN, Howell J, McC. Pitt GA: Vitamin A and reproduction in rats. *Proc R Soc* 1964; B159: 510-535
3. Niederreither K, Subbarayan V, Dolle P, Chambon P: Embryonic retinoic acid synthesis is essential for early mouse post-implantation development. *Nat Genet* 1999; 21(4): 444-8
4. Lotan R: Effects of vitamin A and its analogues (retinoids) on normal and neoplastic cells. *Biochim Biophys Acta* 1980; 605: 33-91
5. Dtrickland S, Mahdavi V: The induction of differentiation in teratocarcinoma stem cells by retinoic acid. *Cell* 1978; 15: 393-403
6. Scott WJ, Waite JV, Tzimas R, Nau JO, Collins H: Endogenous status of retinoids and their cytosolic binding proteins in limb buds of chick VS mouse embryos. *Dev Biol* 1994; 165(2): 397-409
7. Durston AJ, Timmermans JPM, Mage WJ, Hendriks HFJ, De Vriese NJ, Heineveld M, Niewkoop PD: Retinoic acid causes an anteroposterior transformation in the developing central nervous system. *Nature* 1989; 340: 140-144
8. Maden M, Sonneveld E, Van-der-Saagop T, Gale E: The distribution of endogenous retinoic acid in the chick embryo: implications for developmental mechanisms. *development* 1998; 125 (21): 4133-4144
9. Tamura K, Yokouchi Y, Kuroiwa A, Ide H: Retinoic acid changes the proximodistal developmental competence and affinity of distal cells in the developing chick limb bud. *Dev Biol* 1997; 188(2): 224-234
10. Goulding EH, Pratt RM: Isotretinoin teratogenicity in mouse whole embryo culture. *J Craniofac Genet Dev Biol* 1986; 6: 99-142
11. Kochhar DM: Teratogenic activity of retinoic acid. *Acta pathol Microbiol Scand* 1964; 70: 398-404
12. Webster WS, Johnston MC, Lammer EJ, Sulik KK: Isotretinoin embryopathy and the cranial neural crest: an in vivo and in vitro study. *J Craniofac Genet Dev Biol* 1986; 6: 211-222
13. Downie SA, Newman SA: Morphogenetic differences between fore and hind limb precartilaginous mesenchyme. *Dev Biol* 1994; 162(1): 195-208
14. Shenfeld RE: Morphogenesis of malformations in hamsters caused by retinoic acid: relation to dose and stage of treatment. *Teratology* 1972; 5: 103-118
15. Wiley MJ, Cauwenbergs P, Taylor M: Effects of retinoic acid on the development of the facial skeleton in hamsters: early changes involving cranial neural crest cells. *Arch Anat* 1983; 116: 180-192
16. Lammer EJ, Chen DT, Hoar RM, Agnish ND, Benke PJ, Braun JT, Curry CJ, Fernhoff PM, Grix JRAW, Lott IT, Richard JM, Sun SC: Retinoic acid embryopathy. *N Engl J Med* 1985; 313: 837-841
17. Thaller C, Hofmann C, Eichele G: 9-CIS-retinoic acid, a potent inducer of digit pattern duplications in the chick wing bud. *Development* 1993; 118(3): 957-965
18. Yamamoto M, Gotoh Y, Tamura K, Tanaka M, Kawakami A, Ide H, Kuroiwa A: Coordinated expression of Hoxa-11 and Hoxa-13 during limb muscle patterning. *Development* 1998; 125 (7): 1325-1335
19. Sundelin J, Das S, Eriksson U, Rask L, Peterson PA: The primary structure of cellular retinoic acid binding protein from bovine adrenal glands. *J Biol Chem* 1985a; 260-269
20. Bernard BA, Deluca LM, Hassel GR, Yamada KM, Odlen K: Retinoic acid alters the proportion of high mannose to complex type oligosaccharides on fibronectin secreted by cultured chondrocytes. *J Biol Chem* 1984; 259: 5310-5316
21. Downie SA, Newman SA: Morphogenetic differences between fore and hind limb precartilaginous mesenchyme: relation to mechanisms of skeletal pattern formation. *Dev Biol* 1994; 162(1): 195-208
22. Stratford T, Horton C, Maden M: Retinoic acid is required for the initiation of outgrowth in the chick limb bud. *Curr-Biol* 1996; 6(9): 1124-1133
23. Duprez DM, Kostakopoulou K, Francis-west PJ, Tickle C, Brickell PM: Activation of Fgf-4 and HOXD gene expression by BMP-2 expressing cells in the developing chick limb bud. *Development* 1996; 122(6): 1821-1828
24. Sulik KK, Dehart DB: Teratogens and craniofacial



- malformations: Relationships to cell death. *Development* 1988; 103 (supple): 213-232
25. Kochhor DM: Limb development in mouse embryos. I. Analysis of teratogenic effects of retinoic acid. *Teratology* 1973; 7: 289-298
26. Alles AA, Sulik KK: Retinoic acid induced limb-reduction defects: *Teratology* 1989; 40: 163-171
27. Lammer EJDT, Chen RM, Hoar ND, Anish PJ, Benke JT, Nroun CJ, Curry PM, Fernhoff AW, Crix LT, Lott JM, Rechar, Sun SC: Retinoic acid embryopathy. *N Eng J Med* 1985; 313: 837-841
28. Gallandore F, Kistle A: Inhibition and reversion of chondrogenesis by retinoic acid in rat limb bud cell culture. *Wilhelm Roux Arch* 1989; 189: 25-32
29. Sulki Kk, Alles AJ: Retinoic-acid-induced limb reduction defects: Perturbation of zones of programmed cell death as a pathogenetic mechanism. *Teratology* 1988; 41: 163-171
30. Loton RG, Neumann, D lotan: Relationships among retinoid structure inhibition of growth, and cellular retinoic acid binding protein in cultured S.91 melanoma cells. *Cancer Res* 1980; 40: 1097-1102
31. Jetten AM, MER Jetten: Possible role of retinoic acid binding protein in retinoid stimulation of embryonal carcinoma cell differentiation. *Nature* 1979; 278: 180-182
32. Ong DE, Chytil F: Changes in levels of cellular retinol-and retinoic acid binding protein of liver and lung during perinatal developmental of rat. *Proc Nat Acad Sci USA* 1976; 73: 3976-3978
33. Rainier S, Herrera JM, McCormick AM: Rapid characterization of cellular retinoid binding proteins by high-performance size exclusion chromatography. *Arch Biochim Biophys* 1983; 225: 818-825
34. Shapiro IM, Debolt K, Hatori M, Iwamotoim, Pacificin M: Retinoic acid induces a shift in the energetic state of hypertrophic chondrocytes. *J Bone Miner Res* 1994; 9 (8): 1229-1237
35. Iwamoto M, Yagami K, Shapire IM: Retinoic acid is a major regulator of chondrocyte maturation and matrix mineralization. *Micro Res Tech* 1994; 28(6): 483-491
36. Hamberger V, Hamilton: A series of normal stages in the development of chick embryo. *J Morphol* 1951; 88: 49-92
37. Gaytan F, Ranz FB, Aceitero J: Morphometric study of cartilage dynamic in the thick embryo tibia I. Methodology and tissue compartments in normal embryos. *J Anat* 1987; 154: 63-72
38. Rumpel Y: Apparation chorologique despoints d'ossification du squelette de l'embryon de poule. *complete Rendu Assoc. des Anatomistes* 1962; 48: 1175-1191
39. Caplan DA: Bone development in cell and molecular biology of vertebrate hard tissue ciba foundation symposium 1981, 136: 3-22
40. Holder N: The onset of osteogenesis in the developing chick limb *J Embryol Exp Morphol* 1979; 44: 15-29
41. Von Dermark KH, Von Dermarkd K: Immunological and studies of collagen type transition during vitro chondrogenesis of chick limb mesodermal cells. *J Cell Biol* 1977; 73: 736-747
42. Fell HB: The histogenesis of cartilage and bones of the embryonic fowl. *G Morph* 1925; 40: 417-458
43. Dillman BM, Wilbur M, Crenshaw MA: Growth of embryonic chick tibia vivo and vitro: A scanning electron microscope study. *Calcif. Tiss. Int* 1979; 27: 33-40
44. Summerbell D, Harvey F: Vitamin A and the control of pattern in developing limbs. In limb development and regeneration part A. JF Fallon, Al Caplan (eds). Alan R Liss, New York, 1983, pp 109-119
45. Lutfi AM: The fate of chondrocytes during cartilage erosion in the growing tibia in domestic fowl (*Gallus domesticus*). *Acta Anta* 1971; 79: 227-235
46. Cameron DA: Erosion of the epiphysis of the rat tibia by capillaries. *J Bone and joints Surg* 1967; 43B: 500-594
47. Sorrel JM, Weiss L: Light and electron microscopic study of the region of cartilage resorption in the embryonic chick femur. *Teratology* 1980; 37(6): 527-537
48. Dodds GS: Osteoclasts and cartilage removal in endochondral ossification of certain mammals. *Am J Anat* 1932; 50: 97-127
49. Jelinek Riond Kistler A: Effect of retinoic acid upon the chick embryonic morphogenetic system. I. the embryotoxicity dose range. *Teratology* 1981; 23: 191-195

